

1-1-2015

# Efectos oculares y visuales de la administración de algunos fármacos antipsicóticos típicos y atípicos en pacientes neuropsiquiátricos crónicos

Victor Hugo Arguello Castro  
*Universidad de La Salle*

Laura Daniela Fernández Díaz  
*Universidad de La Salle*

Follow this and additional works at: <https://ciencia.lasalle.edu.co/optometria>

---

## Citación recomendada

Arguello Castro, V. H., & Fernández Díaz, L. D. (2015). Efectos oculares y visuales de la administración de algunos fármacos antipsicóticos típicos y atípicos en pacientes neuropsiquiátricos crónicos. Retrieved from <https://ciencia.lasalle.edu.co/optometria/>  
13

This Trabajo de grado - Pregrado is brought to you for free and open access by the Facultad de Ciencias de la Salud at Ciencia Unisalle. It has been accepted for inclusion in Optometría by an authorized administrator of Ciencia Unisalle. For more information, please contact [ciencia@lasalle.edu.co](mailto:ciencia@lasalle.edu.co).

UNIVERSIDAD DE LA SALLE  
FACULTAD DE CIENCIAS DE LA SALUD

TRABAJO DE GRADO

TITULO:

**Efectos oculares y visuales de la administración de algunos fármacos antipsicóticos típicos y atípicos en pacientes neuropsiquiátricos crónicos**

MODALIDAD DE GRADO:

Producción intelectual relevante

Artículo de revisión

AUTORES:

ARGUELLO CASTRO VICTOR HUGO

FERNÁNDEZ DÍAZ LAURA DANIELA

DIRECTOR:

Dr. Héctor Horacio Pérez Estepa

## **RESUMEN**

Mediante la administración de fármacos antipsicóticos, se han descrito diversos efectos secundarios, principalmente cambios a nivel ocular y visual. Teniendo en cuenta que el ojo es uno de los órganos más frecuentes en manifestar toxicidad farmacológica, se realizó un abordaje detallado sobre los efectos oculares y visuales. Se han descrito bajo revisión sistemática de la literatura los efectos en pacientes neuropsiquiátricos en tratamiento de uso crónico con algunos antipsicóticos de primera y segunda generación; además de determinar las principales causas de las alteraciones visuales y oculares para que los profesionales de la salud tengan presente los posibles efectos que pueden afectar el ojo y el sistema visual.

## **ABSTRACT**

Several side effects, especially those involving changes at eye and visual levels, have been described by the administration of antipsychotic drugs. Considering that the eye is one of the most frequent drug toxicity manifesting organs, a detailed approach on the eye and visual effects was conducted. The effects on neuropsychiatric patients with chronic use of some first and second generation antipsychotics have been described under a systematic literature review. Furthermore, it is attempted to identify the main causes of visual and eye changes so that health professionals bear in mind the possible effects that can affect the eye and visual system.

## **Palabras clave:**

Efectos oculares, neurolépticos, tioridazina, clorpromazina, Risperidona, olanzapina y antipsicóticos atípicos.

## **AGRADECIMIENTOS:**

A Dios, por darnos la vida, por permitirnos disfrutar cada momento de nuestras vidas y guiarnos por el camino que ha trazado para nosotros

El siguiente trabajo fue realizado bajo la supervisión del Dr. Héctor Horacio Pérez Estepa a quien le expresamos nuestros más profundos agradecimientos por habernos colaborado en el desarrollo de este proyecto. Además de su tiempo y dedicación que tuvo, para que todo saliera exitosamente.

Al Dr. Álvaro Arenas, Neuropsiquiatra director científico de la clínica la inmaculada, por su asesoría y colaboración en este trabajo.

A nuestros padres, por todo el apoyo brindado en este largo camino y que hoy día está dando sus frutos. Ya que sin ellos esto no habría sido posible.

A los asesores, la Dra. Ingrid Jiménez y la Dra. Guiomar Malaver optómetras y profesoras de la universidad de la Salle, que por medio de su experiencia profesional, nos colaboraron con el desarrollo del presente proyecto.

A todas aquellas personas que de una u otra forma no colaboraron en la realización de este proyecto.

## INDICE:

Temas	Pág.
1. Justificación .....	5
2. Objetivo General.....	7
3. Objetivos específicos.....	8
4. Metodología.....	9
5. Cuadro de referencias bibliometrica .....	10
6. Marco teórico .....	13
6.1 Efectos Oculares Adversos De Fármacos De Primera Generación.....	18
6.2 Efectos Oculares Adversos De Fármacos De Segunda Generación.....	21
7. Cuadro de alteraciones visuales y oculares .....	24
8. Discusión .....	25
9. Conclusiones.....	30
10. Referencias.....	32

## 1. JUSTIFICACION:

El ojo es el segundo órgano del cuerpo más frecuente para manifestar toxicidad en fármacos antipsicóticos, después del hígado; En primer lugar, el aparato visual consiste de numerosos tejidos derivados de diferentes orígenes. La retina, por ejemplo, es una extensión directa del cerebro humano a los ojos Richa et al. (2010). En segundo lugar los ojos tienen una masa relativamente pequeña y rico suministro de sangre y, por tanto, son altamente susceptibles a sustancias tóxicas Peponis et al (2001). En tercer lugar, los tejidos tales como la retina y el nervio óptico presentan una muy alta tasa metabólica (Richa et al, 2010). Debido a la administración en altas dosis de fármacos antipsicóticos, el ojo se expone a diferentes cambios en sus estructuras y su funcionamiento.

La administración de estos fármacos se ha ido incrementando paulatinamente debido a que muchos estudios han demostrado la manifestación de trastornos mentales. La (OMS) en el 2004 menciona que alrededor de 450 millones de personas padecen trastornos mentales y de conducta a nivel mundial. Una de cada cuatro personas desarrollará uno o más de estos trastornos en el transcurso de su vida. La (OPS) organización panamericana de la salud (2009) Refiere que en América latina los trastornos mentales representan el 22,4% de la carga de la enfermedad, en donde la mayoría de trastornos severos mentales inician en la niñez y la adolescencia, el 75% de los trastornos mentales se presentan antes de los 24 años de edad. Según el Estudio Nacional de Salud Mental, Colombia, 2003, el 40,1 % de la población colombiana entre 18 y 65 años ha sufrido, está sufriendo o sufrirá alguna vez en la vida un trastorno psiquiátrico diagnosticado. De estos, se detecta el 16 % en el último año y el 7,4 %, en el último mes Posada, José A. (2013). En el Estudio Nacional de Salud Mental - Colombia (2003) refiere que en la región Bogotá, D.C es la que presenta la prevalencia más elevada: 46.7% en contraste con 40.1% que fue la prevalencia de cualquier trastorno para todo el país. En el Primer Estudio Poblacional de Salud Mental Medellín (2012), evidenciaron que al analizar la prevalencia de uno o más trastornos mentales durante la vida, una de cada 100 personas en las edades de 13 a 65 años, aproximadamente 27, ha padecido uno o más trastornos. La esquizofrenia es el trastorno psiquiátrico más importante con una prevalencia de aproximadamente el 1% de la población en todo el mundo (Souza et al, 2008).

Este estudio descriptivo tiene como fin ampliar el conocimiento acerca de los efectos oculares y visuales de algunos antipsicóticos típicos como la clorpromazina y la tioridazina; y de antipsicóticos atípicos como la Risperidona y la olanzapina, que al ser administrados en altas dosificaciones y/o en un largo tiempo de uso crónico, debido a que son los antipsicóticos que actualmente se utilizan con mayor frecuencia en la práctica clínica en tratamientos de trastornos mentales; La recopilación de la información se ha realizado según las bases de datos científicas (Pubmed, Medline, Cochrane, Science, Proquest, Nature, AAO, AOA).

## **2. OBJETIVO GENERAL**

Describir bajo revisión sistemática de la literatura, los efectos visuales y oculares de algunos fármacos antipsicóticos de primera y segunda generación en pacientes crónicos sometidos a tratamiento de largo plazo.



### **3. OBJETIVOS ESPECIFICOS:**

1. Realizar una revisión sistemática de la literatura sobre los efectos oculares y visuales que producen la administración de antipsicóticos de primera y segunda generación más utilizados en tratamiento.
2. Determinar las principales causas de algunas alteraciones visuales y oculares ocasionadas por el uso crónico de fármacos antipsicóticos de primera y segunda generación.
3. Describir los efectos a nivel de visión del color y alteración de los movimientos oculares en pacientes bajo tratamiento de fármacos de primera y segunda generación.
4. Dar a conocer a los diferentes profesionales de la salud, las posibles manifestaciones visuales y oculares tanto de polo anterior como posterior en pacientes neuropsiquiátricos sometidos a tratamiento crónico de fármacos antipsicóticos.

#### **4. METODOLOGIA:**

Se hará una revisión sistemática de la literatura de artículos bajo fuentes de análisis de bases de datos científicas (Pubmed, Medline, Cochrane, Science, Proquest, Nature, AAO, AOA).

**Tabla1.** Cuadro de referencias bibliometricas en orden cronologico.

<b>REFERENCIAS BIBLIOMETRICAS</b>				
<b>FECHA</b>	<b>AUTOR</b>	<b>BASE DE DATOS</b>	<b>TITULO</b>	<b>UBICACIÓN WEB</b>
1983	Spiteri M. and Geraint D	Medline	Adverse ocular reactions to drugs.	Postgraduate Medical Journal, 59, 343 - 349.
1990	Marmor, F.	pubmed	Is thioridazine retinopathy progressive? Relationship of pigmentary changes to visual function	British Journal of Ophthalmology., 74, 739-742.
1991	Cathy, A et al;	Pubmed	Schizophrenia, Psychotropic Medication, and Cataract	
1993	Lal , S ; et al	medline	Replacement of Chlorpromazine with Other Neuroleptics: Effect on Abnormal Skin Pigmentation and Ocular Changes	Journal of Psychiatry & Neuroscience, 18, 173-177.
1995	Oshika, Tetsuro.	Pubmed	Ocular adverse effects of neuropsychiatric agents. Incidence and management.	Drug Saf. Vol.12(4):256-63
1997	Smith et al	Pubmed	Ocular abnormalities in chronic schizophrenia: clinical implications.	
2000	Fornaro , P, Calabria. P, Corallo. G & Picotti G..	medline	Pathogenesis of degenerative retinopathies induced by thioridazine and other antipsychotics: a dopamine hypothesis	Documenta Ophthalmologica., 105, 41-46.
2000	Ruigomez, A, Garcia, L, Dev, VJ, Arellano, F & Raniwala J.	medline	Are schizophrenia or antipsychotic drugs a risk factor for cataracts?	epidemiology, 6, 620-623.
2001	Morant, A, Delgado , F, Hernandez , S, & Rosello , B..	medline	Tratamiento farmacológico con risperidona en niños con trastornos en el comportamiento..	Revista de Neurologia , 33, 3. sitio web : <a href="http://old.psiquiatria.com/articulos/trastornos_infantiles/4771/">http://old.psiquiatria.com/articulos/trastornos_infantiles/4771/</a>
2001	Russell , J . & Mackell , J	Pubmed	Bodyweight gain associated with atypical antipsychotics: epidemiology and therapeutic implications.	CNS Drugs. 2001;15(7):537-51
2001	willmintong		AstraZeneca Pharmaceuticals: Seroquel package insert	The American Journal Of Psychiatry
2002	Okamura T . - Fujioka H . - Ayajiki K.	pubmed	Effects of Nipradilol on Alpha-Adrenoceptor Function in Ocular Arteries	pharmacology, Vol. 65, No
2002	A. Broerse, .J. Crawford, & J.A. den Boer,	Pubmed	Differential Effects of Olanzapine and Risperidone on Cognition in Schizophrenia? A Saccadic Eye Movement Study	Neuropsychiatry Clin Neurosci, 14, 454-460.
2002	Shahzad,S, Irfan,M;Shabad H, Maozour, ,L, Kaur, A,Rusindsky ,P & Limman, S.	science	Cataract Occurrence With Antipsychotic Drugs Psychosomatics	American Journal of Ophthalmology 135, 423. 2003,
2003	Patel, Mukesh.	optometrytoday	Ocular side effects of drugs Part 7a: Drugs for the central nervous system.	

2003	Stahl, Stephen M.	researchgate.	Describing an Atypical Antipsychotic: receptor blinding and its role in pathophysiology	Primary Care Companion J Clin Psychiatry 2003;5[suppl 3]:9-13)
2004	Subashini, K & V, Rao.	pubmed	Chlorpromazine-induced cataract and corneal pigmentation	Indian J Pharmacol, 36, 323-324.
2007	Tang & Weiter	pubmed	Branch Retinal Artery Occlusion after Injection of a Long-Acting Risperidone Preparation	Annals of Internal Medicine, 147, 283-284.
2007	Ceruelo & Garcia	ELSEIVER	Antipsicóticos típicos. Antipsicóticos atípicos	terapeutica en aps ;14(10):637-47
2008	souza y colaboradores	scielo	Intraocular pressure in schizophrenic patients treated with psychiatric medications	Arq. Bras. Oftalmol. vol.71 no.5 São Paulo Sept./Oct. 2008
2008	Souza et al.,	scielo	Cataract occurrence in patients treated with antipsychotic drugs	
2008	reza et al	science	In vivo observations of chlorpromazine ocular deposits in a patient on long - term chlorpromazine therapy	Clinical and Experimental Ophthalmology 2008; 36: 560-563
2008	Reilly, J Lencera, R. Bishop, c, Keedy, & Sweeney, J.	Medline	Pharmacological treatment effects on eye movement control.	National Institute Of Health, 68, 415-435.
2008	Ucok, A, & Wolfgang, G.	medline	Efectos secundarios de los antipsicóticos atípicos: resumen breve.	revista oficial de la asociacion mundial de psiquiatria, 6, 58-61.
2010	Divakaran, A. Et al	questia	Chlorpromazine Induced Cataract in a Young Patient with Schizophrenia	Indian Journal of Psychological Medicine, Vol. 32, No. 1
2010	Richa, S & Yazbek, J.	Pubmed	Ocular adverse effects of common psychotropic agents: a review.	
2011	Prado, A., Hernandez, M. & Hernandez, L.	elseiver	retinopatía pigmentaria por tioridazina	revista mexicana de oftalmologia Vol. 85. pag 45-51
2011	Cortes, B.	medline	Síndrome metabólico y antipsicóticos de segunda generación	Rev. Asoc. Esp. Neuropsiq., 2011; 31 (110), 303-320.
2011	Moolenaar, Rad, M. Zamuner, S. Cohen, A. Lemme, F Joop M. A. van Gerven & Merlo, E.	medline	Central nervous system effects of the interaction between risperidone (single dose) and the 5-HT6 antagonist SB742457 (repeated doses) in healthy men	British Journal of Clinical Pharmacology, 71, 907-916.
2011	Wong, J. Lan, W, Ong, L, & Tong, L.	Pubmed	Non-hormonal systemic medications and dry eye.	The Ocular Surface, 9, 4.

2013	Balibey, H, Balik, A & Ates, A.	science	Keratoconjunctivitis sicca due to antipsychotic use.	European Congress of Psychiatry, 28, 1.
2013	Kleantis, M & Rajen, G	Medline	Risperidone-related bilateral cystoid macular oedema..	Graefe's Archive for Clinical and Experimental Ophthalmology, 251, 1037-1038. 2012
2013	Kaivon, L. Pakzad, V, Etminan, M, & Mikelberg F..	pubmed	The Association between Cataract Surgery and Atypical Antipsychotic Use: A Nested Case-Control Study	American Journal of Ophthalmology, 156, 1141-1146. septiembre 26 de 2013
2013	Norouzi, Rabei y Lashgari (2013)	Medline	Anterior Segment Eye Deposits following Long-term Chlorpromazine therapy	Shahid Beheshti University of Medical Sciences, Tehran, Iran
2013	Sönmez I. Y Aykan U..	medline	Psychotropic Drugs and Ocular Side Effects. .	Near East University, Department of Ophthalmology, Nicosia, 43, 270 – 277
2013	Schmechtig et al ,	pubmed	Effects of risperidone, amisulpride and nicotine on eye movement control and their modulation by schizotypy	Psychopharmacology, 227, 331-345
2013	Schmechtig et al ,	pubmed	The effects of ketamine and risperidone on eye movement control in healthy volunteers.	Translational Psychiatry, 334, 1-10.
2014	Ooi ILE et al,		Ocular Manifestation of Chlorpromazine Toxicity- A Case Report.	International Journal of Ophthalmic Pathology, 3, 1-2.

**Fuente:** Creado por autores

## 6. MARCO TEORICO

El sistema nervioso está formado por el tejido nervioso, constituido por las células neuronales y gliales. Su principal función es la comunicación entre las distintas regiones del organismo, la cual depende de las propiedades físicas, químicas y morfológicas de las neuronas. El sistema nervioso central, es uno de los sistemas más complejos del cuerpo humano y posee importancia decisiva en el control de varias funciones corporales (bravo et al 2013); en cuanto a su estructura se encuentra formado por el encéfalo y la médula espinal que componen el sistema nervioso central, así como por los nervios craneales, raquídeos (o espinales) y los ganglios periféricos, que constituyen el sistema nervioso periférico. El encéfalo es una gran masa de neuronas, neurogliocitos y otras células que sirven de soporte, está encerrado en un cráneo resistente y delgado, recibe abundante riego sanguíneo y está protegido químicamente por la barrera hematoencefálica; en cuanto a la medula espinal Su principal función consiste en distribuir fibras motoras a los órganos efectores del cuerpo glándulas y músculos y en recoger información somato sensorial que ha de ser enviada al encéfalo. Cuenta con cierta autonomía respecto al encéfalo pues en ella se localizan diversos circuitos de control reflejo (Aguilar 2011).El sistema nervioso autónomo (SNA) o vegetativo es un componente importante del sistema nervioso constituido por un complejo conjunto de neuronas y vías nerviosas que controlan la función de los diferentes sistemas viscerales del organismo, al SNA lo integran los sistema simpático y parasimpático (Navarro, 2002).

El sistema simpático está formando por fibras preganglionales a nivel de la columna, se calcula que el ser humano tiene aproximadamente 150.000 a 200.00 neuronas que trascurren entre los fascículos antero laterales de la medula; las fibras preganglionales emergen por las raíces de la medula y hacen sinapsis con neuronas que forman ganglios sinápticos, estos se dividen en grupos: ganglios vertebrales que se encuentran en abdomen y pelvis y ganglios cervicales localizados cerca de los órganos que inervan la vejiga y el recto(Garzón 2011).

La acetilcolina es el neurotransmisor que se libera por las terminaciones nerviosas postganglionares de los ganglios parasimpáticos. En cambio las terminaciones ganglionares simpáticas liberan noradrenalina que es la responsable de las respuestas que tienen lugar en los órganos inervados por el sistema simpático (Baños & March,

2002). La noradrenalina ejerce acciones diferentes en distintos tejidos en función del tipo de molécula receptora, las cuales se encuentran en superficies musculares lisas, el musculo dilatador de la pupila y en los vasos sanguíneos de la piel y órganos internos. Estas células se contraen cuando la noradrenalina se une a sus receptores produciendo midriasis y vasoconstricción cutánea y visceral (kiernan, 2014).

En cuanto al sistema parasimpático o colinérgico podemos decir que, su origen se encuentra en el cerebro medio o mesencéfalo, médula oblongata y la porción sacra de la médula espinal. Las fibras nerviosas parasimpáticas abandonan el S.N.C. por los nervios craneales III, VII, IX y X y por los nervios raquídeos S2 y S3, La mayoría de las fibras nerviosas parasimpáticas se encuentran en el nervio vago. Este nervio proporciona inervación parasimpática al corazón, pulmones, esófago, estómago, intestino delgado entre otros. Las fibras parasimpáticas del III par craneal van a los esfínteres de las pupilas y a los músculos ciliares de los ojos. Las del VII par pasan a las glándulas lacrimales, nasales (Ramos y colaboradores, 2001).

Los axones pre ganglionares del motor ocular común nacen en los cuerpos celulares del núcleo de Edinger –Westphal y hacen sinapsis en el ganglio ciliar de la pupila y el musculo ciliar; las fibras postgranglionares inervan el musculo ciliar de la pupila y el musculo ciliar (garzón, 2011). La acetilcolina es el mediador químico que participa en la sinapsis entre las neuronas preganglionares y postgranglionares y las células efectoras donde también se liberan varios péptidos, el sistema parasimpático es colinérgico actúa en regiones concretas y restringidas, en lugar de producir efectos en todo el organismo. La acetilcolina es inactivada rápidamente por la acetilcolinesterasa, por lo que las descargas parasimpáticas son de corta duración (kiernan, 2014).

El sistema nervioso al igual que otros sistemas del cuerpo humano es susceptible a desencadenar trastornos o algún tipo de patología; Estos trastornos del sistema nervioso en su mayoría de casos afectan la conducta del paciente y la respuesta del mismo, debido a esto se realiza manejo con diferentes clases de fármacos que proporcionan una mejora en el tratamiento para los trastornos de conducta, dentro de este grupo de fármacos encontramos los antipsicóticos.

Los antipsicóticos son fármacos depresores del sistema nervioso central; son psicofármacos es decir, se utilizan en tratamientos de psiquiatría (esquizofrenia, psicosis –toxica, demencias seniles etc.).

La clorpromazina fue el primer antipsicótico empleado para tratar trastornos psiquiátricos. Los antipsicóticos se clasifican en antipsicóticos neurolépticos o convencionales y dentro de este según su estructura en fenotiazina y butiroferonas; y antipsicóticos atípicos o de segunda generación. Se han utilizado distintos términos para denominar a los neurolépticos: tranquilizantes mayores, neurolépticos, anti esquizofrénicos (Vallejo & leal, 2012). Estos medicamentos son utilizados en el tratamiento farmacológico para disminuir los síntomas de la esquizofrenia. Debido a sus diferencias en las afinidades de los receptores y los efectos secundarios, que se clasifican como típicos y atípicos. Los antipsicóticos típicos, como el haloperidol (HAL), son antagonistas D2 con gran afinidad y cinética de disociación lenta del receptor, que se asocia con frecuencia con efectos extrapiramidales Souza et al, (2010); También poseen diferente sensibilidad, algunos otros subtipos de receptores noradrenérgicos, colinérgicos e histaminérgicos. Por tanto, la acción antipsicótica, tienen otras acciones farmacológicas Ceruelo y García, (2007). Los antipsicóticos atípicos tienen importantes ventajas sobre los antipsicóticos convencionales, con su capacidad única para mejorar los síntomas negativos de esquizofrenia y causar significativamente menos efectos adversos extrapiramidales a dosis terapéuticas Russel y Mackell, (2001). La eficacia de los antipsicóticos convencionales esta mediada por el bloqueo de los receptores D2 a nivel límbico. Los antipsicóticos atípicos tienen una constante de disociación rápida del receptor Dopaminérgico D2, mediador de la respuesta antipsicótica, condicionando una menor frecuencia de síntomas extrapiramidales y una menor elevación de prolactina, las cuales son las características esenciales de un antipsicótico atípico (García et al, 2001).

La selección del fármaco antipsicótico más eficaz que puede ser tolerado por los pacientes con esquizofrenia es fundamental para un tratamiento exitoso (Suttajit et al, 2013). Los Medicamentos antipsicóticos de segunda generación o "antipsicóticos atípicos" son ahora la terapia de primera línea en el tratamiento de la esquizofrenia y otros trastornos psicóticos, y, además, están siendo utilizados en una amplia gama de otros trastornos psiquiátricos y no psiquiátricos en niños y adultos. Se ha informado de casos de sobredosis en los centros toxicológicos, donde la toxicidad más grave consiste en el



sistema cardiovascular y el sistema nervioso central (Minns, Clark 2012). Aunque los antipsicóticos atípicos han sido reconocidos como fármacos de primera línea en el tratamiento de esquizofrenia, en la práctica clínica real, los antipsicóticos típicos todavía se prescriben para los pacientes de larga hospitalizados con esquizofrenia Fujimaki et al (2012). En Japón aunque muchos expertos recomiendan el uso de antipsicótico atípicos como fármacos de primera línea, los antipsicóticos típicos son prescritos con mucha frecuencia (Watanabe et al, 2004).

Los trastornos psicológicos y conductuales, tales como agitación, agresividad, delirios paranoides, alucinaciones, etc., son frecuentes en los trastornos demenciales más comunes como la enfermedad de Alzheimer, la demencia por cuerpos de Lewy diseminados y la demencia fronto temporal y especialmente en los estadios moderados y avanzados de las demencias degenerativas. De hecho, suelen ser los trastornos de conducta, más que los trastornos cognitivos, los motivos principales del ingreso de pacientes con demencia en unidades psiquiátricas (Carrasco, 2004).

Las fenotiazinas, primer grupo químico de antipsicóticos, son moléculas tricíclicas. En este grupo se encuentran 3 tipos: alifáticas como (clorpromazina) estos, generalmente compuestos de baja potencia es decir, se necesitan altas dosis para alcanzar el efecto terapéutico. Las piperidinas, tienen propiedades anticolinérgicas y una menor incidencia de síntomas extrapiramidales (tioridazina, mesoridazina). Las piperazinas (perfenazina, trifluoperazina, flufenazina) están entre las moléculas antipsicóticas más potentes (Arana & Rosenbaum, 2002).

La Tioridazina es un agente antipsicótico del grupo fenotiazina piridina utilizado ampliamente en el tratamiento de la esquizofrenia y otros trastornos psiquiátricos (Thanacoody et al, 2007). Es un potente agente anti- psicóticos y anti-ansiedad que pertenece a la familia de fármacos de fenotiazina. La tioridazina puede interactuar con otras drogas que causan somnolencia, como el alcohol, antidepresivos, relajantes musculares, antihistamínicos, analgésicos y medicamentos para la ansiedad (Kang et al, 2012).

La clorpromazina (CPZ) es un antipsicótico usado para tratar los síntomas de la esquizofrenia y otros trastornos psicóticos, y también se ha utilizado como un sedante y antiemético. Además de sus efectos secundarios extrapiramidales, CPZ es conocido por

causar hepatotoxicidad en una estimación conservadora de 0,5% a 1% de los pacientes, con cifras de hasta el 4% (Dreyfusset al1956;.Zimmerman1999) tomado de (MacAllister et al, 2013).

Es importante tener en cuenta el concepto atípico ya que genera controversia puesto que está formado por un heterogéneo grupo de antipsicóticos, con mecanismos de acción distintos (Lobo 2001). Los antipsicóticos atípicos son más selectivos a las neuronas dopaminérgicas del mesen-céfalo y estructura del sistema límbico que es la región que media la información de sistemas que intervienen en la motivación, emoción y movimiento. (Cardor 1991). Estos antipsicóticos atípicos son fármacos que causan pocos signos extrapiramidales, probablemente por su perfil sobre los receptores con una elevada relación 5HT/D2 (receptores de serotonina) (alberca 2001). Las diferentes afinidades de los receptores neurolépticos atípicos podrían ser responsables de la variabilidad de sus efectos clínicos en la medida en que los receptores 5ht2 ejerce una actividad liberadora sobre el DA cortical y subcortical (Miyamoto 2005) también tienen diferente sensibilidad, algunos otros subtipos de receptores noradrenérgicos, colinérgicos e histaminérgicos. Por lo tanto, además de la acción antipsicótica, poseen otras acciones farmacológicas (Ceruelo y Garcia2007).

La Risperidona es una antagonista de los receptores serotoninérgicos 5-HT<sub>2</sub> y dopaminérgicos D<sub>2</sub> postsinápticos (Vallejo & Leal, 2012). La Risperidona también tiene alta afinidad con los receptores adrenérgicos  $\alpha_1$  y  $\alpha_2$ ; y presenta una actividad histaminérgica H<sub>1</sub>, pero baja afinidad por receptores colinérgicos muscarínicos, lo que significa que está libre de efectos anticolinérgicos (Arana & Rosenbaum, 2002) & (Schatzberg et al, 2006).

La Olanzapina es un antipsicótico del grupo de las benzodiazepinas, relacionada estructuralmente con quetiapina y clozapina. La afinidad en el bloqueo de los receptores de la serotonina cerebral (5HT<sub>2</sub>) es elevada, más moderada frente a los receptores D<sub>1</sub> y D<sub>2</sub> de la dopamina y baja frente a los colinérgicos muscarínicos, alfa1-adrenérgicos y de histamina H<sub>1</sub>. La Olanzapina mejora significativamente los síntomas positivos y negativos de la esquizofrenia, Román (2011).

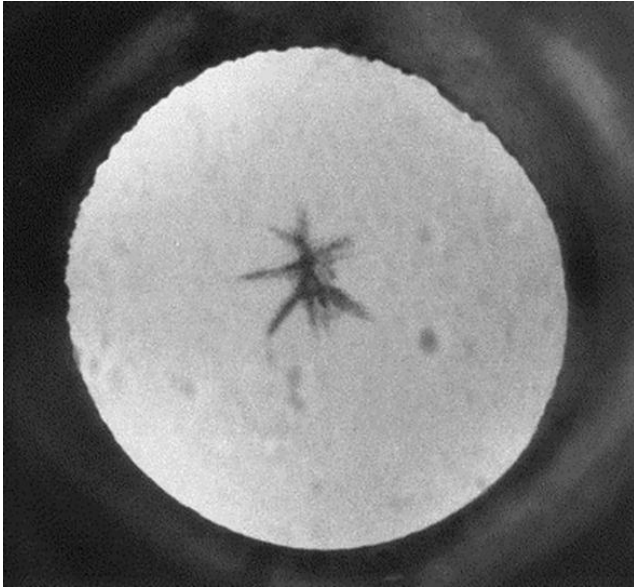
## **6.1 Efectos oculares adversos de fármacos de primera generación:**

Dentro de los efectos oculares más frecuentes que se han encontrado en dosis altas (800mg /día), están síntomas como disminución de la función visual y discromatopsia así como mala adaptación nocturna y escotoma central. Por medio de la oftalmoscopia se evidencia acúmulos de pigmento que se desarrollan inicialmente en la periferia y que progresan hacia la parte central de la retina pudiendo causar una retinopatía degenerativa, con aspectos histopatológicos, sintomatológicos y electrofisiológicos similares a los de la retinosis pigmentaria primaria (Prado 2011). Patel (2003) menciona que la fenotiazinas, a través de sus efectos secundarios antimuscarínicos, puede llevar a midriasis y cicloplegia; la inyección Intracerebro ventricular de clorpromazina también causa una disminución de la presión intraocular y pueden precipitar la formación de opacidades lenticulares. Los fármacos de potencia baja como la clorpromazina y la tioridazina, pueden producir cicloplegia debido a su acción anticolinérgica. La utilización de dosis superior a 800mg/día de tioridazina está asociada a retinopatía pigmentaria (Arana & Rosenbaum, 2002). Por otro lado Sonmez Y Aykan, 2013 menciona que los antipsicóticos que tienen fuerte efecto anticolinérgico y / o efectos anti adrenérgicos (como la clorpromazina) causan midriasis y cicloplegia.

Los agentes neuropsiquiátricos pueden afectar negativamente el ojo de varias maneras; Los efectos más frecuentes encontrados son el edema corneal y cambios en la pigmentación del cristalino y la córnea que son inducidos por derivados de la fenotiazina; retinopatía inducidas por tioridazina, glaucoma y edema de papila, exoftalmos, estos síntomas son amenazas para la visión y los pacientes a menudo no los pueden describir adecuadamente. Una comprensión más precisa de estas condiciones es esencial para el diagnóstico precoz y el tratamiento adecuado Oshika (1995). Los trastornos de los párpados y queratoconjuntivales están relacionados principalmente con fenotiazina. La clorpromazina, a altas dosis, comúnmente puede causar la pigmentación anormal de los párpados, la conjuntiva y en la córnea. También puede causar una deficiencia visual más preocupante, edema corneal Richa, Yazbeck (2010). Las fenotiazinas, particularmente tioridazina, pueden subir la decoloración oscura de la piel, especialmente después de muchos meses en las dosis diarias superiores 200 mg. Esta decoloración- azul implica los párpados (Spiteri and Geraint, 1983) tomado de (Mathalone, 1968).

En las personas con esquizofrenia se ha documentado que tienen un mayor riesgo de generar catarata en comparación con la población general; reportando que la aparición de catarata, está más relacionada con el uso de antipsicóticos típicos fenotiazina, principalmente clorpromazina. Otros fármacos antipsicóticos típicos, tales como tioridazina, fueron también asociados con tales cambios oculares (Souza et al 2008). Sonmez Y Aykan, 2013 mencionan que en unos estudios en 35 de 61 pacientes usados 800 mg de clorpromazina durante dos años se han enfrentado a la desarrollo de la acumulación de pigmento. En otro estudio, 33% de 384 pacientes que utilizan la clorpromazina a largo plazo han demostrado los depósitos en el cristalino y la córnea. Se han evidenciado reportes de casos como lo son (Ile et al, 2014); (Divacaran, 2010) y (Susbashini & Rao 2004) en donde los pacientes fueron tratados con clorpromazina a largo plazo, estos presentaron visión borrosa bilateral, en el examen clínico se encontraron depósitos en cristalino en forma estrellada y pigmentos en la capa del estroma y endotelio corneal. En el año 1993 Lal et al realizaron un estudio en el cual se buscaba observar si el reemplazo de la clorpromazina disminuía cambios en la pigmentación de la piel al igual que cambios oculares; concluyendo que existen factores propios como la melanina que junto con la exposición al sol podrían ocasionar dichos efectos secundarios al uso de la clorpromazina en altas dosis.

En un estudio realizado en Melbourne Cathy et al (1999) se comprobó que la medicación psicotrópica está estrechamente relacionada con la aparición de cataratas, en el cual se realizó un estudio de 150 pacientes mayores de 40 años con esquizofrenia tratados con algún tipo de fármacos antipsicóticos dentro de los cuales se encontraban benzisoxazólicos, antidepresivos, anticonvulsivos y fenotiazinas entre otros, finalmente se realizó una comparación entre la aparición de cataratas según la edad y según la medicación de antipsicóticos, en la cual se concluyó que los antipsicóticos presentan un mayor porcentaje de aparición de cataratas en donde la catarata más común es la anterior con el 26%.



**FIGURA 1.** Catarata anterior grado 4

**FUENTE:** Cathy et al 1999.

Las fenotiazinas afectan las capas externas del epitelio pigmentario de la retina, células receptoras y capa nuclear externa, llevando a la pérdida progresiva de la visión (Spiteri and Geraint, 1983). Los fármacos antipsicóticos muestran efectos sobre la retina, la alteración más frecuente ocasionada por el uso de fenotiazina es retinitis pigmentosa; ya que en el periodo fototóxico juega un papel importante tanto en la retinitis pigmentosa como en degeneración de la retina debido a que la acumulación del pigmento progresa hacia la retina periférica a través del área central (Sonmez Y Aykan, 2013). Los pacientes en tratamiento con antipsicóticos típicos, presentan diferentes cambios algunos en su comportamiento como: movimientos involuntarios del cuerpo, deterioro de actividades motoras o cognitivas, cambios en su temperamento entre otras características dependiendo el tipo de enfermedad psiquiátrica que se presente. Los pacientes con diagnóstico de esquizofrenia presentan alteraciones en los movimientos oculares, principalmente en los movimientos sacádicos; esto se plantea como un marcador biológico de la enfermedad pinzón, León & Blanco (2007). Estos movimientos oculares, dependen de circuitos neuronales específicos para poder actuar de manera conjunta; cuando existen alteraciones en dichos movimientos, estos son expresados en diferentes trastornos oculomotores Guila et al (2009). Los movimientos sacádicos, requieren funciones ejecutables de orden superior, los estudios han demostrado que los pacientes esquizofrénicos tienen problemas con estos movimientos; Broerse, Craford & Den Boer (2002). En algunos estudios se han demostrado los cambios en los movimientos

sacádicos de primera generación; En una dosis única de clorpromazina de 100mg ocasiona lentitud en los movimientos sacádicos si es comparada con la benzodiacepina Reilly et al (2008).

Las pacientes con esquizofrenia están en un mayor riesgo de sufrir alteraciones oculares ya que tener otros factores contribuyentes como la mala alimentación, el tabaquismo o exposiciones farmacéuticas (Smith et el 1997)

## **6.2 Efectos oculares adversos de fármacos de segunda generación:**

El uso a largo plazo de corticoides, fenotiazina y otros fármacos antipsicóticos pueden aumentar la incidencia de cataratas (Shahzad et al 2002). En un estudio con cachorros Beagle revelo el desarrollo de cataratas con el mismo tiempo de mediación de quetiapina en humanos, estos efectos en humanos se han comprobado solamente a largo plazo, sin embargo una relación etiológica entre el uso de la quetiapina y la formación de catarata no se ha comprobado (Wilmington 2001).

El ministerio de bases de datos de la Columbia Britania Canadá (kaivon, et al 2013) realizo un estudio entre la asociación de cirugías de cataratas con el uso de antipsicótico atípicos en el cual buscaba como propósito investigar el riesgo de cataratas con el uso de antipsicóticos. Incluyeron 162.500 casos en donde se concluyó finalmente que el uso de antipsicóticos atípicos clínicamente significativos requieren cirugía. Los receptores de serotonina están presentes en el cristalino, y juegan un papel importante en la transparencia del lente. Los niveles de serotonina se incrementan con el uso de inhibidores de la receptación de serotonina y esto se asocia a mayor riesgo de catarata (Stahl 2003).

Wong y colaboradores (2011) realizaron un estudio sobre los medicamentos sistémicos no hormonales y sus efectos, en el cual los efectos secundarios anticolinérgicos de los fármacos antidepresivos, antipsicóticos, la enfermedad de anti-Parkinson y antihistamínicos, se clasifican en ojo seco, boca seca, estreñimiento y visión borrosa entre otros. Cuando se producen efectos secundarios extrapiramidales los fármacos anticolinérgicos pueden ser necesarios para contrarrestar los efectos y así quizás producir el ojo seco.

En un estudio de caso (Balibey y colaboradores 2013) un paciente de 41 años de origen turco fue diagnosticado con psicosis; presentaba otros síntomas como: somnolencia, insomnio, entumecimiento. Fue tratado con olanzapina 5mg al día, posterior a esto el paciente fue ingresado al servicio médico por sensación de quemazón en los ojos, sensibilidad a la luz cada vez mayor por lo cual el paciente fue puesto en tratamiento de ojo seco asociado a uso de antipsicóticos debido a efectos secundarios anticolinérgicos.

(Kleanthis y rajen 2012), realizaron un estudio de caso de una paciente de 65 años, la cual presento cinco semanas de evolución de visión borrosa bilateral; tenía un historial de depresión y pulmonía, recientemente se estaba tomando 1 mg dos veces al día de Risperidona los últimos 2 meses. El examen biomicroscopico revelo hallazgos normales, los vasos de la retina y la retina periférica se encontraban en condiciones normales. Se observó un edema macular quístico el cual fue diagnosticado y confirmado con una angiografía y la toma de la tomografía óptica coherente. Inmediatamente se suspendió el uso de la Risperidona. Hasta el momento no se han reportado casos de edema macular quístico bilateral. Tang & Weiter (2007) en otro estudio de caso el cual reporta un paciente de 39 años quien presenta antecedentes de trastornos psiquiátricos el cual inicio tratamiento inyectable de Risperidona, presentando al tercer día de la inyección visión borrosa en el OD, se realizó el examen evidenciando en la oftalmoscopia bajo dilatación oclusión en la arteria de la retina de la rama inferior y edema macular.

Reilly et al (2008) refirió en su artículo los cambios ocurridos en la olanzapina ya que posterior a la administración de esta se reduce significativamente el pico de velocidad de los movimientos sacadicos se cree esto es producido porque la olanzapina posee una mayor afinidad a los recetores histaminergicos correspondientes con mayores efectos sedantes En otro estudio realizado por Broerse, crafowrd & Den Boer (2002) en pacientes tratados con olanzapina y Risperidona en comparación con pacientes sanos para observar si existen cambios en los movimientos sacadicos, como resultado se encontró que los pacientes tratados con Risperidona y olanzapina no tenían diferencias significativas en los movimientos sacadicos, contrario a los pacientes sanos en donde difieren que existe una pequeña diferencia de errores en estos.

Los receptores 5-HT<sub>6</sub> se encuentran involucrados en el aprendizaje y la memoria a través de trasmisión colinérgica y noradrenergica; en la esquizofrenia el papel de los receptores 5-HT<sub>6</sub> se encuentran definidos, ya que modulan distintos procesos biológicos en la

esquizofrenia, por lo cual los antipsicóticos se unen a dichos receptores para ayudar a controlar estos rasgos psicóticos Moolenaar et al (2011). En el caso de la Risperidona, esta disminuye sustancialmente los movimientos sacádicos del ojo debido a que se une con receptores 5HT-6 que puede ser usado como complemento en la terapia de antipsicóticos y contribuir a reducir el deterioro en pacientes esquizofrénicos Reilly et al (2008). Por otra parte, los efectos de la Risperidona causan un considerable número de efectos sobre la parte neurofisiológica y parámetros de rendimiento, disminuyendo sustancialmente la velocidad de los movimientos sacádicos Moolenaar et al (2011); Así como otros estudios han observado que los efectos de la Risperidona en pacientes sanos produce un efecto sedante en los movimientos oculares Schemchitg et al (2013) Estas acciones de los movimientos sacádicos , según estudios refiere que la relación de disminución de latencia en dichos movimientos se encuentra relacionada en pacientes psiquiátricos debido a los receptores Dopaminérgicos presentando asociación con los receptores D3/D4 en el deterioro del rendimiento de los movimientos oculomotores Schemchitg et al (2013a).

En la actualidad, después de que se comercializara el primer antipsicótico atípico, los psiquiatras han tenido que darse cuenta progresivamente de que, si bien es menor la frecuencia de síntomas extrapiramidales, estas medicaciones pueden presentar una serie de efectos adversos. Ücow, Wolfgang (2008) a nivel ocular, el uso de los antipsicóticos de primera generación pueden presentar pigmentación corneal, retinopatías, cataratas entre otras, según Ruigomez (2000) el glaucoma y las retinopatías son un factor predisponente, pero el más fuerte son las cataratas, sin olvidar que otro factor que no se descarta es la edad avanzada de los pacientes. En el caso de los antipsicóticos de segunda generación, la Risperidona, uno de los nuevos fármacos antipsicóticos de la familia de los neurolépticos atípicos, presenta muchos menos efectos secundarios que los neurolépticos clásicos, según Morant et al (2001) si se emplea en pequeñas dosis así como otros antipsicóticos de segunda generación no presentara a largo plazo efectos adversos a nivel ocular.



**Tabla 2.** Cuadro de alteraciones visuales y oculares por uso de antipsicóticos distribuida en antipsicóticos típicos y atípicos.

<b>ALTERACIONES VISUALES Y OCULARES POR USO DE ANTIPSIKOTICOS</b>				
<b>ALTERACIONES VISUALES Y OCULARES</b>	<b>TIPICOS</b>		<b>ATIPIICOS</b>	
	<b>TIORIDAZINA</b>	<b>CLORPROMAZINA</b>	<b>RISPERIDONA</b>	<b>OLANZAPINA</b>
<b>CATARATA ( pigmentos en cristalino, catarata anterior, catarata central estrellada )</b>	*oshika (1995) *souza(2008) *shahzad et al (2002)	*cathy (1999) *patel (2003) *divacaran (2010) *norouzi et al (2013) *oshika (1995) *souza(2008) *shanzhad (2002) *Ruigomez et al (2000) *Subashini & Rao (2004)	*sthal (2003) *Kaivon et al (2013)	*sthal (2003) *Kaivon et al (2013) * Ucok & wolfgang (2008)
<b>RETINOPATIAS ( acumulos pigmento retina, retinopatía degenerativa, retinopatía pigmentaria, edema macular )</b>	*arana & rosembaun (2002) *fornaro et al (2002) *patel(2003) *oshika (1995) *marmor (1990) *sonmez & aykon (2013)	*oshika(1995)	*kelantis (2012) *Tang & Weiter (2007)	
<b>CAMBIOS CORNEALES ( edema corneal, depositos endoteliales, cambios en estroma corneal y decement )</b>	*oshika (1995)	*reza (2008) *richa (2010) *divacaran (2010) *norouzi et al (2013) *oshika(1995) *ILE et al,(2014)		
<b>Ojo seco</b>				*balibey (2013)
<b>Midriasis</b>	*arana & rosembaun(2002) *patel (2003)	*arana & rosembaun (2002) *Sonmez & aykon (2013)		
<b>cicloplejia</b>	*arana & rosembaun(2002) *patel(2003)	*arana & rosembaun (2002) *patel(2003) *sonmez & aykon (2013)		
<b>vision borrosa</b>	*wong et al (2011)	*divacaran (2010) * wong et al (2011) *ILE et al (2014)	*kleantis (2012) * wong et al (2011)	* wong et al (2011)
<b>aumento PIO</b>	*rich y colaboradores (2010)	*rich y colaboradores (2010)		
<b>Cambios Movimientos oculares ( movimientos sacadicos, seguimiento, antisacadicos )</b>		*Reilly et al (2008)	*Moonelar et al (2011) *Schemchitg et al (2013) *Broerse, crafowrd & Den Boer (2002).	*Reilly et al (2008) *Broerse, crafowrd & Den Boer (2002).
<b>cambios pigmentacion parpebral</b>	* Spiteri M. and Geraint D (1983)	*Lal et al (1993)		

**Fuente:** Creado por autores.

## 8. DISCUSION:

De Acuerdo con la literatura encontrada, al explicar el mecanismo por el cual los fármacos antipsicóticos típicos, producen efectos adversos en la retina; Marmor (1991) sugiere que el daño celular aun es desconocido y que según estudios realizados en gatos el daño está directamente en los fotorreceptores y en los coriocapilares por lo cual la mayoría de las retinopatías están ubicadas a nivel de la coriocapilares. Sin embargo Fornaro y colaboradores (2002) sostienen una hipótesis similar acerca de las retinopatías causadas por las fenotiazinas como la tioridazina, en la cual todavía enfatiza que el medicamento ingresa por el tracto uveal y la coroides lo que puede producir una desorganización de la coriocapilares que daría como resultado pigmento en el EPR. De acuerdo con (Arana & Rosenbaum, 2002) la tioridazina al ser un fármaco de baja potencia necesita altas dosis para poder tener un efecto positivo en el tratamiento, se infiere que elevaría los niveles del medicamento en el plasma sanguíneo, debido a que la tioridazina presenta muchos metabolitos activos. Okamura (2002) dice que los estudios en animales de experimentación muestran que el bloqueo de los receptores adrenérgicos, tiene un efecto vaso relajante en arterias oculares. El bloqueo de los receptores adrenérgicos inducen a alteraciones a nivel vascular y a la permeabilidad de la retina afirma Kleanthis y rajen (2012). De esta manera se correlaciona lo sugerido por los autores anteriores sobre el daño que genera la entrada de medicamento por los coriocapilares a los fotorreceptores.

Reza et al (2008) en un estudio mostraron algunos pacientes que fueron tratados con clorpromazina, medicados con 300mg al día a largo plazo. lograron evidenciar cambios en el Estroma corneal y en la capa de Descemet con la presencia de pigmentos corneales por el uso de altas dosis de clorpromazina y posiblemente aumento en tiempo de aparición de la catarata, ya que se sugiere que probablemente la clorpromazina desnaturaliza las proteínas cuando estas se exponen por la luz volviéndolas opacas y ocasionando formación de depósitos en cornea; De igual forma otro estudio de caso se reportó en Irán por los médicos Norouzi, Rabei y Lashgari (2013) donde aseguran que las opacidades de cristalino y pigmentaciones de córnea son debidas a que la luz del sol en combinación del medicamento desnaturaliza las proteínas ocasionando pigmentaciones en conjuntiva y cornea efectivamente en dosis a largo plazo de la clorpromazina, pero no cursan con daños en el segmento posterior del ojo únicamente en el segmento externo,

cornea y cristalino dadas las características de la desnaturalización de las proteínas en segmento anterior. Shahzad, et al (2002) asegura también que los agentes foto sensibilizantes como la clorpromazina y sus metabolitos, debido a que se exponen a la luz del sol, se desnaturalizan las proteínas y se opacifican depositándose en cornea y cristalino. Por el contrario Richa, Yazbeck (2010) mencionan que uno de los factores que causa opacidades es la relación dosis/tiempo; Sin embargo, todavía no hay valores que definen la dosis de fenotiazinas que conduce a un alto riesgo de formación de opacidad. Algunos pacientes pueden desarrollar opacidades con pequeñas dosis de fenotiazinas, mientras que otros pueden no experimentar tal resultado incluso en dosis más altas. Por ultimo de igual manera Reza et al (2008) sugiere que los depósitos endoteliales pueden ser atribuibles a la unión de clorpromazina a receptores de dopamina D2 en el endotelio corneal.

Ceruelo y García (2007) enfatizan en que todos los antipsicóticos poseen características similares en su mecanismo de acción y que estos también son bloqueadores alfa-adrenérgicos, lo que puede producir la obstrucción de salida del humor acuoso. Rich y colaboradores (2010) mencionan que Teóricamente, altas dosis de antipsicóticos típicos con receptores anticolinérgicos y antiadrenergicos como las fenotiazinas pueden ser un factor de riesgo para el glaucoma de ángulo cerrado. En contraste con un estudio que hicieron Souza y colaboradores (2008) donde tomaron 28 pacientes buscando evaluar la incidencia de efectos oculares adversos de fármacos antipsicóticos, tratando de evaluar la presión intraocular de pacientes esquizofrénicos, de los cuales (4) pacientes se encontraban sólo con antipsicóticos típicos (14,3%), (16) estaban sólo con antipsicóticos atípicos (57,1%), y (8) estaban con antipsicóticos tanto típicos como atípicos (29,6%). Encontraron que solo un paciente tuvo una asimetría en las excavaciones de 0,4 y solo 6 ojos de 3 pacientes tuvieron la PIO alta mayor a 21mmHg, teniendo como conclusión que otros estudios son necesarios para replicar estos hallazgos utilizando un diseño que controle los medicamentos por dosis y la duración de la ingesta. No obstante, el mecanismo de acción podría ser el principal factor predisponente para producir glaucoma de ángulo cerrado en pacientes tratados con antipsicóticos por su acción anti adrenérgico que puede afectar la salida del humor acuoso, sin dejar a un lado que existen otros factores como la edad, genes, enfermedades sistémicas, entre otros; que también pueden contribuir a la aparición de este. Por ende son necesarios otros estudios para confirmar esta hipótesis; las hipótesis mencionadas anteriormente, podrían ser correlacionadas, con un estudio realizado por (Sonmez Y Aykan, 2013) en el cual refieren que se puede

producir un factor de riesgo en el uso de antipsicóticos típicos si es comparado con otra clase de medicamentos psicotrópicos manejados , dando como primera consecuencia glaucoma de ángulo cerrado, ya que los antipsicóticos típicos presentan efectos sobre el tejido uveal ,además de tener efectos sobre los músculos lisos oculares sobre todo presentado mayor riesgo si este es administrado en dosis altas.

Con relación a lo mencionado anteriormente, Patel (2003) en la revisión de su literatura, expresa que el glaucoma es un factor de riesgo en la medicación de antipsicóticos típicos; pero esta mas asociado a la disminución de la PIO que al mismo aumento, puesto que sugiere que el mecanismo del antipsicótico es central y al ser ingresado el medicamento por vía intramuscular, la presión arterial sistémica se reduce, mencionando que pasa lo mismo en el mecanismo de acción en la presión intraocular; contrario a la sugerencia de Patel; es importante mencionar que la relación entre la presión intraocular y la presión sistémica son mecanismos distintos y con causas diferentes, debido a que en el aumento de la presión sistémica las causas pueden ser variables como embarazo, el sobrepeso, alcoholismo o tabaco, enfermedades renales crónicas entre otros; en el caso de la presión intraocular la posible causa es antecedentes de glaucoma en la familia, así mismo , Guajardo et al (2014) refiere que un reciente estudio entre la relación en presión sistémica y la presión intraocular no se encontró correlación entre las dos, pero que si es un factor clave la toma de la presión intraocular en comparación con la presión sistémica elevada.

Los resultados de algunas investigaciones en los efectos oculares antipsicóticos típicos como atípicos , evidencian algunos cambios que se producen en relación al efecto cicloplegico tanto en típicos como en atípicos, este mecanismo según Sonmez Y Aykan (2013) estaría dado teóricamente por sus efectos anticolinérgicos y anti adrenérgicos que ocasionan como consecuencias en altas dosis un glaucoma de ángulo cerrado como fue mencionado anteriormente; en relación a los cambios de midriasis y cicloplegia, Patel (2003) menciona que es posible que existan cambios a través de sus efectos secundarios antimuscarínicos actuando mediante el bloqueo de la acción de la acetilcolina en estos receptores. Los efectos secundarios resultantes (estimulación de fibras parasimpáticas del nervio oculomotor suministra el esfínter de la pupila puede causar miosis así una acción antimuscarínica provoca lo contrario) y cicloplegia a los ojos.

En un artículo realizado por Russel y Mackell, (2001) menciona que a pesar de que los perfiles de efectos adversos agudos de los antipsicóticos atípicos se han mejorado en comparación con los antipsicóticos convencionales o típicos, han surgido a largo plazo

efectos adversos asociados con los agentes atípicos. De igual manera Cortés (2011) dice que los antipsicóticos de segunda generación, son considerados fármacos que reducen el riesgo de producir efectos adversos de tipo extrapiramidales si son comparados con los antipsicóticos de primera generación, estos no aseguran que tanta diferencia hay entre los dos grupos en la cantidad de efectos adversos. En dos estudios encontrados se puede evidenciar los efectos adversos que producen los fármacos antipsicóticos de segunda generación que ayuda a validar estas hipótesis. El primer estudio muestra que algunos de los antipsicóticos de segunda generación tales como la quetiapina, olanzapina y Risperidona se han documentado en las diferentes bases de datos refiriendo toxicidad ocular; Balibey y colaboradores (2013) mostraron un paciente de 41 años que fue diagnosticado con psicosis; Fue tratado con olanzapina 5mg al día, posterior a esto el paciente refirió sensación de quemazón en los ojos, sensibilidad a la luz cada vez mayor por lo cual el paciente fue puesto en tratamiento de ojo seco asociado a uso de antipsicóticos debido a efectos secundarios anticolinérgicos. Por otra parte, en un estudio realizado por Kleanthis y Rajen (2012), mencionado anteriormente muestra un paciente de 65 años, que presentaba cinco semanas de evolución de visión borrosa bilateral, estaba medicada con 1 mg dos veces al día de Risperidona los últimos 2 meses. El examen ocular reveló edema macular quístico en ambos ojos, el cual fue confirmado con una angiografía y la toma de una tomografía óptica coherente. Por tanto según las referencias mencionadas, claramente se expresa que los medicamentos atípicos de cierta forma traen consigo consecuencias a nivel ocular en menores cantidades y actúan negativamente en el segmento anterior del ojo y en algunas funciones visuales, sin embargo se plantea que existen efectos adversos pero no es claro el mecanismo por el cual se llegó a esta conclusión en este orden de ideas es evidente que se podría interpretar esta clase de efectos con otras causas que no sean propias del uso del medicamento por lo cual es indispensable poder realizar un análisis más detallado para poder afirmar si realmente el uso de los antipsicóticos atípicos son los encargados de generar efectos adversos o si es posible que se puedan generar en menor cantidad.

El uso de los antipsicóticos, bien sea típicos o atípicos, representa a nivel cerebral un gran cambio en las funciones que se generan, por el uso del medicamento; diversos estudios no solo se han encargado de establecer que cambios ocurren sino además de establecer como podría existir deterioro de funciones visuales, ocasionadas por el uso del medicamento, es por eso que Burke & Reveley (2002) realizaron un estudio que les permitiese observar si los errores de los movimientos antisacádicos aumentaban

constantemente en la esquizofrenia y su variación en los errores en uso de la Risperidona, según refiere Burke & Reveley los pacientes con esquizofrenia visualmente presentan un deterioro muy bajo a nivel cortical lo que no genera impedimento al realizar el movimiento de manera adecuada, pero durante el uso del medicamento, ellos refieren que existe un deterioro de los movimientos sacádicos, sugiriendo que su causa es los efectos extrapiramidales debido a sus fuertes afinidades por los receptores D2 y 5HT2A y a sus bajas afinidades para los receptores colinérgicos ADS convencionales; al unirse la mayoría de los receptores a la corteza pre frontal, la cual ha sido identificada por ser el foco de errores en los movimientos sacádicos, tras el uso de la Risperidona, ocasiona algunas veces deterioro en los movimientos, contrario a lo que se expresa por Broerse, Crawford, & den Boer (2002) refiriendo en su estudio que los movimientos sacádicos, representan una menor tasa de error en los movimientos sacádicos, la cual en principio puede ser dada por el uso de la Risperidona, pero si es comparada con otros antipsicóticos como la olanzapina, el efecto que esta presenta es el mismo, lo que pone en cuestionamiento si verdaderamente podría o no tener el uso de los antipsicóticos atípicos una razón válida para el deterioro de los antipsicóticos o si bien existen otras razones de peso las cuales podrían variar entre la misma esquizofrenia, una dosis más alta o más baja del medicamento, entre otros.

## 9. CONCLUSIONES

Con base a la evidencia en la literatura encontrada , es importante resaltar las diferentes características ya descritas anteriormente ; los antipsicóticos de primera generación (tioridazina , clorpromazina ) y los de segunda generación (olanzapina y Risperidona) producen efectos oculares y visuales principalmente en pacientes de uso crónico del medicamento; en cuanto a sus principales causas se habla de retinopatías, opacidades corneales, opacidades en cristalino, alteraciones en los movimientos oculares, cambios en la pigmentación palpebral , cicloplegia y glaucoma entre otros; dependiendo del tipo de antipsicótico si es típico o atípico es posible determinar que alteración ocular o visual se pueda encontrar, además de tener presente que este tipo de alteraciones no solo pueden ser causadas por el uso del medicamento, sino que además una enfermedad sistémica o el uso de otros medicamentos desencadene alguna alteración visual.

Existen diferentes cambios y diferentes mecanismos de acción a nivel ocular; en los antipsicóticos de primera generación, la retina puede sufrir daños a nivel de los fotorreceptores y de los coriocapilares, en la aparición de opacidades corneales y cataratas estas, se asocian a la desnaturalización de las proteínas cuando están en contacto con la luz solar. En el caso de los antipsicóticos de segunda generación, los efectos extrapiramidales oculares son más reducidos; uno de los mecanismos por los cuales hay cambios es debido a los efectos antiadrenergicos que presentan , en cuanto a los movimientos oculares , la asociación de los receptores 5HT-6 ocasiona que exista retardo en los movimientos sacadicos en relación de un medicamento con otro; así pues, la relaciones que existen en los antipsicóticos de primera como de segunda generación son diversas sin embargo los medicamentos de primera generación presentan más efectos extrapiramidales en comparación a los de segunda generación.

Los movimientos oculares, en especial los movimientos sacadicos , presentan alteraciones debido a los mecanismos de acción , una razón podría ser propia de la enfermedad, pero otros autores plantean que es causado por el uso de los medicamentos antipsicóticos típicos y atípicos; la relación de los movimientos oculares con el uso de los antipsicóticos tanto de primera como de segunda generación.

Finalmente se debe resaltar la posibilidad de indagar siempre, en los procesos como historia clínica, la presencia de algún tratamiento que el paciente tenga en uso (antipsicótico) entre algunas otras pautas de manejo , ya que se puede tener una idea más concisa sobre la presencia de alguna alteración y así mismo dejar en claro y tener en cuenta que las alteraciones visuales y oculares pueden abrir las posibilidades a nuevos casos encontrados o a una nueva investigación por el uso y manejo de los antipsicóticos.



## 10. REFERENCIAS

1. Aguilar, J. (2011). La estructura del sistema nervioso. 2011, de Asociación Oaxaqueña de Psicología A.C. Sitio web: [http://www.conductitlan.net/psicologia\\_y\\_biologia/estructura\\_sistema\\_nervioso.pdf](http://www.conductitlan.net/psicologia_y_biologia/estructura_sistema_nervioso.pdf)
2. Alberca, R. (2001) tratamiento de las alteraciones conductuales en la enfermedad de Alzheimer y en otros procesos neurológicos. 1 edición editorial panamericana Madrid. España.
3. Arana, G. & Rosebaum, J. (2002). Antipsicóticos 2. En drogas psiquiátricas (10). Madrid: Marban libros.
4. Baños, J. & March, P. (2002). Farmacología ocular .Barcelona: Ediciones upc
5. Balibey, A. Balikçi, A. Ate. (2013) Psychiatry, GATA HEH Military Medical Faculty, Turkey.
6. Bravo, H; Ibarra, F. & Larrondo, L... (2013). Curso en línea de neuroanatomía. 2013, de Departamento de Anatomía Escuela de Medicina, Pontificia Universidad Católica de Chile Sitio web: [http://escuela.med.puc.cl/paginas/Departamentos/Anatomia/Anatomia\\_009.html](http://escuela.med.puc.cl/paginas/Departamentos/Anatomia/Anatomia_009.html)
7. Blanco, M; León & Pinzón, A. (2007, Noviembre 4). Asociación entre la alteración de los movimientos oculares sacádicos y la esquizofrenia: un estudio de casos y controles. Revista colombiana de psiquiatría, XXXVI, 628-642
8. Broerse, .J. Crawford, & J.A. den Boer, (2002). Differential Effects of Olanzapine and Risperidone on Cognition in Schizophrenia? A Saccadic Eye Movement Study. J Neuropsychiatry Clin Neurosci, 14, 454-460.
9. Burke, J; Reveley, M. (2002). Improved antisaccade performance with risperidone in schizophrenia. Journal Neurology Neurosurgery Psychiatry, 72, 449-454.
10. Cardor ,M; Robins, J; Everittbj, S; Moal ,M& Stinus (1991) limbic .striatal interactions in reward related processes: modulation by the dopaminergic system.
11. Carrasco (2004) fármacos antipsicóticos en el tratamiento de síntomas psiquiátricos en la demencia. Informaciones psiquiátricas segundo trimestre 2004. N. 176
12. Ceruelo B. Judit, García R. Sonsoles; (2007). Antipsicóticos típicos. Antipsicóticos atípicos. España.
13. Cathy A; Carolyn A; Wood, C; Livingston, M; Mackersey, S, Stanislavsky, Y & Taylor, H (1999).schizophrenia, psychotropic medication, and cataract.univesity of the Melbourne. Australia. .

14. Cortés, Morales. (2011). Síndrome metabólico y antipsicóticos de segunda generación. Revista. Asociación. Española. Neuropsiquiatría.; 31 (110), 303-320. Salamanca – España...
15. Divakaran, A. Naren P. Rao, Ganesan Venkatasubramanian, Rishikesh V. Behere, Shivaram Varambally, Bangalore N. Gangadhar (2010) Chlorpromazine Induced Cataract in a Young Patient with Schizophrenia. Department of Psychiatry, National Institute of Mental Health and Neurosciences, Bangalore - 560 029, India
16. Fornaro, P. Giovanni Calabria, guidocorallo and guiovannipicotti. (2002) pathogenesis of degenerative retinopathies induced by thioridazine and other antipsychotics: a dopamine hypothesis. 41-49 document ophthalmologic Medline.
17. Fujimaki, K., Takahashi, T., & Morinobu, S. (2012). Association of typical versus atypical antipsychotics with symptoms and quality of life in schizophrenia. *plosone*, 7(5), e37087. Doi:10.1371/journal.pone.0037087
18. García María, Apiquian Rogelio, Fresán Ana. (2001). Los Antipsicóticos Atípicos: Una Revisión. *Salud Mental*, Vol. 24, No. 5. México.
19. Garzón, J. (2011). *Farmacoterapia ocular, aplicaciones de la farmacología ocular en el segmento anterior*. Bogotá: ediciones universidad de la Salle.
20. Guajardo, T; Avila, V; Hernandez, J; Zamora De La Cruz, D; Garcia, J& Izazola, C. (2014). Cambios de la presión intraocular en pacientes con hipertensión arterial. *Revista médica del hospital general de México*, 77, 73-79.
21. ILE, Umi Kalthum MN1\*, Suzaily W2, Aida Zairani MZ1 and Then Kong Yong1,3. (2014). Ocular Manifestation of Chlorpromazine Toxicity- A Case Report. *International Journal of Ophthalmic Pathology*, 3, 1-2.
22. Kang, S., Dong, S. M., Kim, B., Park, M. S., Trink, B., Byun, H., & Rho, S. B. (2012). Thioridazine induces apoptosis by targeting the PI3K/Act/mtor pathway in cervical and endometrial cancer cells. *Apoptosis: An International Journal On Programmed Cell Death*, 17(9), 989-997. Doi: 10.1007/s10495-012-0717-2.
23. Kiernan, J. (2014). *Sistema nervioso humano: una perspectiva anatómica*. Estados Unidos: Lippincott.
24. Kaivon I, pakzad .vaezi, mahyaretiman, and frederich s mikeberg (2013) The Association between Cataract Surgery and Atypical Antipsychotic Use: A Nested Case-Control Study Department of Ophthalmology and Visual Sciences, University of British Columbia.
25. Kleanthis Manousaridis & Rajen Gupta (2013) Risperidone-related bilateral cystoid macular o edema *Graefes Arch Clinical Ophthalmol* (2013) 251:1037–1038 Ukraine

26. Lobo A Ortiz, De la Mata Ruiz I. (2001) Nuevos antipsicóticos Sistema Nacional de Salud Vol. 25–No1.
27. Lal, S; Bloom, D; Silver, B; Desjardins, B; Krishana, B; Thavundavil, J ;& Thompson , T.. (1993). Replacement of Chlorpromazine with Other Neuroleptics: Effect on Abnormal Skin Pigmentation and Ocular Changes. *Journal of Psychiatry & Neuroscience*, 18, 173-177.
28. Gila, A. Villanueva, & R. Cabeza. (2009). Fisiopatología y técnicas de registro de los movimientos oculares. *An. Sist. Sanit. Navar*, 32, 9-26.
29. Minns –clark (2012) Toxicology and Overdose of Atypical Antipsychotics. *The journal of emergency medicine* Volume 43, Issue 5, Pages 906-913, November. San Diego California.
30. Macallister, S. L., Young, C., Guzdek, A., Zhidkov, N., & O'Brien, P. J. (2013). Molecular cytotoxic mechanisms of chlorpromazine in isolated rat hepatocytes. *Canadian Journal of Physiology and Pharmacology*, 91(1), 56-63. Doi: 10.1139/cjpp-2012-0223
31. Morant A. A, b, F. Mulasa, b, S . Hernández b, B. Roselló. (2001) Tratamiento farmacológico con Risperidona en niños con trastornos en el comportamiento revista de neurología 33 (3): 201-208 valencia España.
32. Marmor Michael (1991) retinal toxicity from thioridazine and other phenotiazines. Mosby year book. Principles and practice of clinical electrophysiology of vision
33. Moolenaar. Rad, M. Zamuner, S. Cohen, A. Lemme, F Joop M. A. Van Gerven & Merlo , E. (2011). Central nervous system effects of the interaction between risperidone (single dose) and the 5-HT6 antagonist SB742457 (repeated doses) in healthy men. *British Journal of Clinical Pharmacology*, 71, 907–916.
34. Navarro X. (2002). Fisiología del sistema nervioso autónomo. *Revista De Neurología*, 6, 553-562.
35. Norouzi H, MD; Mohammad Rabei H, MD\*; Lashgari A, MD (2013) Anterior Segment Eye Deposits following Long-term Chlorpromazine Therapy *Bina J Ophthalmol* 2013; 19 (1): 72-76.
36. Organización mundial de la salud. (2004) prevención de los trastornos mentales Informe del Departamento de Salud Mental y Abuso de Sustancias de la Organización Mundial de la Salud, en colaboración con el Centro de Investigación de Prevención de las Universidades de Nijmegen y Maastrich
37. Oshika (1995). Ocular adverse effects of neuropsychiatric agents. Incidence a management Division of Ophthalmology, Tokyo University Branch Hospital, Japan.
38. Okamura T, Fujioka H, Ayajiki K (2002) Effects of nipradilol on alpha-adrenoceptor function in ocular arteries. *Pharmacology* 65:110–118 (7)

39. Peponis V, Kyttaris V, Chalkiadakis S, bonovass,Sitaras N;( 2011). Ocular side effects of anti-rheumatic medications: what a rheumatologist should know. National institutes of health. 19(6): 675–682. USA.
40. Posada, José A. (2013). La salud mental en Colombia. *Biomédica*, 33(4), 497-498. Retrieved February 10, 2015, from [http://www.scielo.org.co/scielo.php?Script=sci\\_arttext&pid=S0120-41572013000400001&lng=en&tlng=es](http://www.scielo.org.co/scielo.php?Script=sci_arttext&pid=S0120-41572013000400001&lng=en&tlng=es).
41. Patel, Mukesh bsc (2003), Ocular side effects of drugs Part 7a: Drugs for the central nervous system.
42. Pinzon, A; Leon,N.& Blanco, M.. (2007). Asociación entre la alteración de los movimientos oculares sacádicos y la esquizofrenia: un estudio de casos y controles. *Revista Colombiana de Psiquiatría*, XXXVI, 628-642
43. Prado-Serrano, Ariel; Hernández-García, Marco Aurelio; Hernández-Salazar, Leonor (2011) retinopatía pigmentaria por tioridazina *Revista Mexicana de Oftalmología*. Vol. 85- Pg 45-51.
44. Richa Sami, Jean-Claude Yazbek (2010) Ocular adverse effects of common psychotropic agent CNS Drug June 2010, Volume 24, Issue 6, pp 501-526
45. Ramos, M; Rovira, C. & Umfurher, L. (2001). Sistema nervioso autónomo. *Revista de Posgrado de la Cátedra Medicina*, 101, 1-7.
46. Russell James and Mackell Joan (2001). Bodyweight Gain Associated with Atypical Antipsychotics. *CNS Drugs [CNS Drugs]* 2001; Vol. 15 (7), pp. 537-51.
47. Romá E. (2011). COMISIÓN DE FARMACIA Y TERAPÉUTICA, Selección de medicamentos. 13/febrero/2015, de Hospital Universitario Politecnico Sitio web: [http://gruposedetrabajo.sefh.es/genesis/genesis/Documents/Olanzapina\\_pamoato\\_HULF\\_09\\_2011.pdf](http://gruposedetrabajo.sefh.es/genesis/genesis/Documents/Olanzapina_pamoato_HULF_09_2011.pdf)
48. Ruigómez A. MD, phd, Luis Alberto García Rodríguez MD, mscvikram J, Dev Md Felix Arellano MD 3Joher ,Raniwala MD 4(2000) Are schizophrenia or antipsychotic drugs a risk factor for cataracts ? *Epidemiology*. 2000; 11:620-623.
49. Reza, M. Razeghinejad MD,1 Mohammad Hosein Nowroozzadeh MD,1 Mohammad Zamani MD1 and Nima Amini MD (2008) In vivo observations of chlorpromazine ocular deposits in a patient on long-term chlorpromazine therapy *Clinical and Experimental Ophthalmology* 2008; 36: 560–563
50. Reillya,J Lencera,R. Bishopa,c, Keedya, & . Sweeneya, J. (2008). Pharmacological treatment effects on eye movement control. *National Institute Of Health*, 68, 415-435.

51. Souza, Barreto Novais e et al. Intraocular pressure in schizophrenic patients treated with psychiatric medications. *Arq.Bras.Oftalmol.* [online]. 2008, vol.71, n.5, pp. 660-664.ISSN 0004-2749. [Http://dx.doi.org/10.1590/S0004-27492008000500009](http://dx.doi.org/10.1590/S0004-27492008000500009).
52. Souza, B. R., Torres, K. L., Miranda, D. M., Motta, B. S., Scotti-Muzzi, E., Guimarães, M. M., &... Romano-Silva, M. A. (2010). Lack of effects of typical and atypical antipsychotics in DARPP-32 and NCS-1 levels in PC12 cells overexpressing NCS-1. *Journal of Negative Results In Biomedicine*, 94. Doi: 10.1186/1477-5751-9-4
- 53.Souza, Valéria Barreto Novais; Francisco José Rodrigues de mourafilhooii; Fábio Gomes de Matos e souzai; Camila Farias rochaii; Fernando Antônio Mendes Lopes furtadoiii; Tiago Bessa Almeida gonçalvesiii; Karla Feitosa Ximenes Vasconcelos III (2008) Cataract occurrence in patient streated with antipsychotic drugs. *Revista Brasileira de Psiquiatria* vol.30 no.3 São Paulo Sept. 20088.
54. Schatzberg A.; Nemeroff, C.; Madero S.; Montejo M. (2006). Risperidona. En *Tratado de psicofarmacología* (541-552). Barcelona: Elseiver.
55. Smith, D., Pantelis, C., mcgrath, J., Tangas, C., & Copolov, D. (1997). Ocular abnormalities in chronic schizophrenia: Clinical implications. *The Australian and New Zealand Journal of Psychiatry*, 31(2), 252-256. Retrieved from <http://search.proquest.com/docview/78997786?Accountid=41919>
- 56.Sajida Shahzad , MD ,Mohammad Irfan-Suleman , MD ,hasanshabab , MD ,Iouri Mazour , MD ,amanpreetkaur , MD ,Peter Rudzinskiy , MD ,Steven Lippman , MD (2002) Cataract Occurrence With Antipsychotic Drugs *Psychosomatics* 43:5, September-October
57. Stahl,S; (2003) Describing an Atypical Antipsychotic: Receptor Binding and Its Role in Pathophysiology *Primary Care Companion J Clin Psychiatry* 2003;5[suppl 3]:9–13)
58. Sönmez I. Y Aykan U. (2013). Psychotropic Drugs and Ocular Side Effects. *Near East University, Department of Ophthalmology, Nicosia*, 43, 270 – 277.
- 59.Suttajit S, Srisurapanont M, Xia J, Suttajit S, Maneeton B, Maneeton N. Quetiapina versus fármacos antipsychóticos típicos para la esquizofrenia. *Cochrane Database of Systematic Reviews* 2013 Issue 5. Art. No.: CD007815. DOI: 10.1002/14651858.CD007815
60. Spiteri M. And Geraint D. . (1983). Adverse ocular reactions to drugs. *Postgraduate Medical Journal*, 59, 343 - 349.
61. Schmechtig, A. Lees, J. Grayso, J. Craig , C. Rukiya Dadhiwala & Gerard R. Dawson & J. F. William Deakin & Colin T. Dourish & Ivan Koychev & Katrina mcmullen & Ellen M. Migo & Charlotte Perry & Lawrence Wilkinson & Robin Morris & Steve C. R. Williams & Ulrich Ettinger. (2013). Effects of risperidone, amisulpride and nicotine on eye movement control and their modulation by schizotypy. *Psychopharmacology*, 227, 331-345

62. Schmechtig J<sup>1</sup>, Lees<sup>2</sup>, A Perkins<sup>1</sup>, A Altavilla<sup>3</sup>, KJ Craig<sup>4</sup>, GR Dawson<sup>4</sup>, JF William Deakin<sup>2</sup>, CT Dourish<sup>4</sup>, LH Evans<sup>3</sup>, I Koychev<sup>2</sup>, K Weaver<sup>1</sup>, R Smallman<sup>2</sup>, J Walters<sup>5</sup>, LS Wilkinson<sup>3,5</sup>, R Morris<sup>6</sup>, SCR Williams<sup>1</sup> and U Ettinger<sup>7</sup>. (2013). The effects of ketamine and risperidone on eye movement control in healthy volunteers. *Translational Psychiatry*, 334, 1-10.
63. Subashini, K & V, Rao. (2004). Chlorpromazine-induced cataract and corneal pigmentation. *Indian J Pharmacol*, 36, 323-324.
64. Thanacoody, R. K., Daly, A. K., Reilly, J. G., Ferrier, I. N., & Thomas, S. L. (2007). Factors affecting drug concentrations and QT interval during thioridazine therapy. *clinical pharmacology And Therapeutics*, 82(5), 555-565..
65. Tang, J & Weiter, J.. (2007). Branch Retinal Artery Occlusion after Injection of a Long-Acting Risperidone Preparation. *Annals of Internal Medicine*, 147, 283-284.
66. ÜÇÖK, WOLFGANG GAEBEL (2008) Efectos secundarios de los antipsicóticos atípicos: resumen breve. *Revista mundial de la asociación de psiquiatría volumen 6*. Pag 60
67. Julio Vallejo (2012) Ruiloba, Carmen Leal Cercos. *Tratamiento de psiquiatría vol. 2* ;1820-1838. Elsevier España editorial marbal
68. Wong, J; MBBS, wanwenlan, bsc, Li Ming Ong, MBBS, and Louis Tong, FRCS, phd (2011). Non-hormonal systemic medications and dry eye. *The Ocular Surface*; 9(4):212-226. Singapore.
69. Watanabe, A., Shibata, I., & Kato, T. (2004). Differences of satisfaction with medication between patients with schizophrenia treated with typical antipsychotics and atypical antipsychotics. *Psychiatry And Clinical Neurosciences*, 58(3), 268-273.
70. Wilmington Seroquel prospecto, Del, Zeneca Pharmaceuticals, 2001.

