

January 2009

## Experiencia clínica del uso de la tepoxalina en el tratamiento conservativo de la ruptura del ligamento cruzado craneal en perros

Alexandre L. de Andrade  
UNESP, landrade@fmva.unesp.br

María Cecilia R. Luvizotto  
UNESP, ruimcl@fmva.unesp.br

Rodrigo Antonio Lopes  
UNESP, rodrigoa.lopes@hotmail.com

Talita Floering Brêda Souza  
UNESP, talita\_souza@yahoo.com.br

Ivan Ricardo Martínez Padua  
UNESP, ivanrimarpa@gmail.com

*See next page for additional authors*

Follow this and additional works at: <https://ciencia.lasalle.edu.co/mv>

---

### Citación recomendada

de Andrade AL, Luvizotto MC, Lopes RA, Brêda Souza TF, Martínez Padua IR, Trujillo Piso DY y Perri SH. Experiencia clínica del uso de la tepoxalina en el tratamiento conservativo de la ruptura del ligamento cruzado craneal en perros. Rev Med Vet. 2009;(18): 21-32.

---

# Experiencia clínica del uso de la tepoxalina en el tratamiento conservativo de la ruptura del ligamento cruzado craneal en perros

## **Autores**

Alexandre L. de Andrade, María Cecilia R. Luvizotto, Rodrigo Antonio Lopes, Talita Floering Brêda Souza, Ivan Ricardo Martínez Padua, Dunia Yisela Trujillo Piso, and Silvia H. V. Perri

# Experiencia clínica del uso de la tepoxalina en el tratamiento conservativo de la ruptura del ligamento cruzado craneal en perros

Alexandre L. de Andrade\* / María Cecilia R. Luvizotto\*\*  
 Rodrigo Antonio Lopes\*\*\* / Talita Floering Brêda Souza\*\*\*\*  
 Ivan Ricardo Martínez Padua\*\*\*\*\* / Dunia Yisela Trujillo Piso\*\*\*\*\*  
 Silvia H. V. Perri\*\*\*\*\*

## RESUMEN

La ruptura del ligamento cruzado craneal (RLCC) se caracteriza por la laceración parcial o total del ligamento cruzado craneal. Pacientes con laceraciones agudas del ligamento (parcial o total) presentan claudicación aguda con incapacidad total o parcial de sustentación del peso en el miembro afectado. La terapia clínica con principios conservadores debe ser empleada previamente al tratamiento quirúrgico. La tepoxalina es un antiinflamatorio no esterooidal, indicado en la reducción de procesos inflamatorios y alivio del dolor causado por perturbaciones músculo-esqueléticas agudas y crónicas. Este medicamento promueve el bloqueo balanceado de la ruptura del ácido araquidónico por las vías de la lipoxigenasa y cicloxigenasa de la cascada de la inflamación. El presente trabajo tiene por objetivo evaluar la eficacia clínica del uso de la tepoxalina en el tratamiento

conservativo de la RLCC, por medio de test clínicos específicos, examen radiográfico y análisis citológico del líquido articular. Diez perros con RLCC, machos y hembras, fueron incluidos en este estudio y recibieron dosis diarias de 10 mg/kg de tepoxalina durante veintiocho días. La evaluación de la claudicación, los test de arco de movimiento en extensión máxima y dígito-presión, así como el análisis del líquido articular después del período de tratamiento, permitieron concluir la eficacia de la tepoxalina en el tratamiento conservativo de la RLCC. Su uso permitió el retorno a la deambulación normal en todos los casos tratados, siendo considerada una opción más de AINE para el tratamiento conservativo de esta artropatía.

**Palabras clave:** ruptura del ligamento cruzado craneal, tepoxalina, perros.

\* Profesor asistente doctor del curso de Medicina Veterinaria de la Facultad de Odontología de Araçatuba, UNESP. Disciplina de Clínica Quirúrgica de Pequeños Animales. DCCRA-UNESP-campus de Araçatuba (San Pablo), Brasil. Correo electrónico: landrade@fmva.unesp.br

\*\* Profesora asistente doctora del curso de Medicina Veterinaria de la Facultad de Odontología de Araçatuba, UNESP. Disciplina de Patología General Veterinaria. Correo electrónico: ruimcl@fmva.unesp.br

\*\*\* Posgraduado del programa de pos-graduación en Cirugía Veterinaria, UNESP-campus de Botucatu. Correo electrónico: rodrigoa.lopez@hotmail.com

\*\*\*\* Posgraduado del programa de pos-graduación en Ciencia Animal, UNESP-campus de Araçatuba. Correo electrónico: talita\_souza@yahoo.com.br

\*\*\*\*\* Posgraduados del programa de pos-graduación en Cirugía Veterinaria, UNESP-campus de Jaboticabal. Correo electrónico: ivanrimarpa@gmail.com, duniayisela@hotmail.com.

\*\*\*\*\* Profesora asistente doctora del Curso de Medicina Veterinaria de la Facultad de Odontología de Araçatuba, UNESP. Disciplina de Estadística. Correo electrónico: estatística.shrperri@fmva.unesp.br

Fecha de recepción: mayo 21 de 2009

Fecha de aprobación: octubre 5 de 2009

## **CLINICAL TRIAL OF TEPOXALIN USE IN CRANIAL CRUCIATE LIGAMENT RUPTURE CONSERVATIVE TREATMENT IN DOGS**

### **ABSTRACT**

The rupture of the cranial cruciate ligament (CCLR) characterizes itself for a partial or a total laceration of the cranial cruciate ligament. Patients with ligament (partial or total) acute laceration present acute lameness, with total or partial incapacity of sustentation of their weight on the affected leg. The clinic therapy with conservative drugs must be used previously to the surgical treatment. The tepoxalin, a no steroid anti-inflammatory can be indicate in the reduction of the inflammatory process and relieve of the pain, caused by acute and chronic musculoskeletal disturbances. It promotes a balanced blockade of the brake of the arachidonic acid by the lipoxigenase and cycloxigenase rote of the inflammatory cascade. Thus, the purpose of this study was to evaluate the

tepoxalin efficiency in CCLR conservative treatment, though specific clinical test, radiographic exams, and cytological analysis of the articular liquid. Ten dogs with CCLR, between male and female were enclosed on this study and they received a dose of 10mg/kg of tepoxalin daily. The lameness, arc movements test in maximum extension of the leg and digit pressure, as well as, the articular liquid analysis after 28 days of treatment, allow to conclude the effectiveness of the tepoxalin in the CCLR conservative treatment. It promoted the return to the normal deambulation in all treated cases, and it can be considerate one more option of AINE on the treatment of this artropathy.

**Keywords:** cranial cruciate ligament rupture, tepoxalin, dogs.

## INTRODUCCIÓN

La ruptura del ligamento cruzado craneal (RLCC) se caracteriza por la laceración parcial o total del ligamento cruzado craneal (LCC). Clínicamente, los animales presentan un exceso de movimiento craneo-caudal de la tibia en relación con el fémur. Perros de ambos sexos y de cualquier raza o edad pueden ser afectados, siendo una dolencia rara en gatos. Algunos estudios sugieren que perros jóvenes de razas más activas presentan predisposición a la ruptura del LCC (Bennett *et ál.*, 1988), al igual que perros de razas grandes y gigantes (Vasseur, 1993).

Pacientes con laceraciones agudas del ligamento (parcial o total) deben ser observados para la detección de la claudicación aguda con incapacidad total o parcial de sustentación del peso en el miembro afectado. La claudicación se resuelve entre tres y seis semanas después de la lesión, sin tratamiento, especialmente en pacientes que pesan menos de 10 kg (Vasseur, 1984). Sin embargo, en pacientes mayores que 10 kg, la claudicación mejora pero nunca retorna a la actividad pre-lesional, sin evidencia de claudicación recurrente (Fossum, 2002).

El diagnóstico presuntivo clínico es confirmado por medio del movimiento de cajón y el test de compresión tibial (Vasseur, 1993).

La terapia clínica con principios conservadores, utilizando fármacos antiinflamatorios, es la mejor tolerada en pacientes con peso inferior a 10 kg; sin embargo, la estabilización quirúrgica está recomendada en pacientes de cualquier tamaño para asegurar una óptima función del miembro (Benett *et ál.*, 1988; Vasseur, 1993; Fossum, 2002). La terapia quirúrgica se divide en técnicas de reconstrucción y reparación primaria, no obstante, esta última es poco empleada (Fossum, 2002). Innumerables técnicas son descritas; sin embargo, el método de reconstrucción escogido

para un paciente específico varía de acuerdo con la preferencia del cirujano. Estudios indican que la tasa de éxito está próxima a 90%, independientemente de la técnica utilizada (Denny e Barr, 1987; Elkins *et ál.*, 1991). Actualmente, la técnica de osteotomía del plato tibial sugiere buenos resultados clínicos (Hurley *et ál.*, 2007).

La tepoxalina es un nuevo derivado del ácido hidroxámico con acción antiinflamatoria que pertenece al grupo de los antiinflamatorios no esteroideos (AINES) (Connolly *et ál.*, 1999). Farmacológicamente, se distingue de otros AINES por su habilidad en inhibir, por las vías de la lipoxigenasa y la ciclooxigenasa, la cascada de la inflamación en varias especies, inclusive el perro (Argentieri *et ál.*, 1994; Willburger *et ál.*, 1998).

Estudios previos clínicos *in vivo* indican que la tepoxalina posee un efecto antiinflamatorio potente, sin inducir ulceraciones gastrointestinales, al ser comparada con otros AINES comúnmente utilizados (Knight *et ál.*, 1996). Este fármaco posee eficacia comprobada en el control del dolor y la claudicación en las osteoartritis, que comúnmente requieren terapia clínica prolongada (Homer *et ál.*, 2005).

El presente trabajo tiene por objetivo evaluar la eficacia clínica del uso de la tepoxalina en el tratamiento conservativo de la RLLC, por medio de test clínicos específicos, examen radiográfico y análisis citológico del líquido articular.

## MATERIALES Y MÉTODOS

### ANIMALES

En el estudio fueron incluidos diez perros, con edades entre tres y cinco años (media de 3,1 años), con peso promedio de 22,6 kg, de diferentes razas, entre machos y hembras. Los animales presentaron histó-

rico de claudicación unilateral súbita, con histórico de trauma previo o sin éste. La tabla 1 resume los datos referentes a la raza, edad, sexo y tiempo de claudicación.

## EXÁMENES DIAGNÓSTICOS

Posteriormente al examen físico general, todos los pacientes fueron sometidos al examen específico de las articulaciones de las rodillas (del miembro con claudicación y sin claudicación), a partir del cual, fueron realizados los siguientes tests:

1. Prueba de cajón con el animal en decúbito lateral.
2. Test de arco de movimiento en extensión máxima utilizando el goniómetro con el animal en decúbito lateral (con resultados medidos en grados) (figura 1b).
3. Test de dígito-presión plantar en esfigmomanómetro (con resultados mensurados en mmHg) (figura 1c).

Luego de estos exámenes, los animales fueron sometidos a examen radiográfico de la articulación en busca de hallazgos compatibles con RLCC y presencia o ausencia de enfermedad articular degenerativa.

De igual forma, los animales fueron evaluados clínicamente en cuanto al grado de claudicación, utilizando un sistema de graduación en *scores* presentados en la tabla 2 (figura 1a).

Finalmente, fueron obtenidas muestras de líquido sinovial por artrocentesis, tomando los cuidados respectivos, como tricotomía del área por ser puncionada, asepsia y antisepsia de rutina. El líquido sinovial fue obtenido con el fin de realizar el examen citológico. Después de la recolección, fueron realizados frotis del material obtenido que fueron coloreados con panóptico rápido. Sobre microscopía de luz, en cada lámina fueron verificados los hallazgos citopa-

tológicos y, en seguida, fueron contadas las células inflamatorias entre polimorfos y mono nucleares en un total de cien células observadas en el campo analizado.

Todos los exámenes y test descritos, con excepción de la prueba de cajón, fueron realizados en el primer día de la consulta (fecha del diagnóstico clínico y radiográfico de RLCC) y después de veintiocho días de tratamiento con tepoxalina.

## TRATAMIENTO CLÍNICO CON TEPOXALINA

Una vez establecido el diagnóstico basado en los exámenes realizados, todos los animales fueron sometidos a la terapia clínica conservativa de la RLCC, utilizando tepoxalina (Zubrin<sup>®</sup>, Schering-Plough) en dosis diarias de 10 mg/kg cada veinticuatro horas durante veintiocho días. Asimismo, fue solicitado a los propietarios reposo con restricción de la ambulación durante todo el tratamiento.

## ANÁLISIS ESTADÍSTICO

El análisis estadístico fue constituido por:

1. Test de Wilcoxon para comparar los dos momentos de valoración (antes y después del tratamiento) para las variables cualitativas (o categóricas): claudicación, sustentación del peso, movilidad articular, signos de dolor y disposición para elevar el miembro contra lateral.
2. Test *t* pareado para comparar los dos momentos de valoración para las variables cuantitativas (o numéricas): test de arco de movimiento en extensión máxima, de dígito-presión plantar y conteo de células inflamatorias en el líquido sinovial. Las estadísticas fueron consideradas significativas cuando  $p < 0,05$ . El análisis estadístico fue efectuado empleando el programa Statistical Analysis System (SAS) (Zar, 1999).

## RESULTADOS Y DISCUSIÓN

La RLCC es reconocida como la afección ortopédica observada con mayor frecuencia en la práctica clínica de pequeños animales en todo el mundo (Harasen, 2003). Posee mayor incidencia en perros de razas grandes (Vasseur, 1993). Harasen (2003), al estudiar 124 perros con RLCC, encontró mayor incidencia en hembras (65% de los casos). De forma similar, en este estudio se observó que el 80% de los casos ocurrió en hembras y el restante 20% se presentó en machos. Estudios actuales vienen demostrando esa mayor ocurrencia en hembras en comparación con lo que era descrito en el pasado (Vasseur, 1993; Harassen, 2003).

Estudios con ratas que fueron ovariectomizadas, demostraron una disminución en la cantidad de elasti-

na en el diámetro de las fibras de colágeno (Shikata *et ál.*, 1979) en la cápsula articular, con lo cual se presume influencia de las hormonas sexuales en el metabolismo del colágeno. Aunque este aspecto no haya sido objeto de estudio, se resalta que el 50% de las perras incluidas en la investigación habían sido castradas.

La lesión aguda traumática del ligamento, frecuentemente ocurre en perros con menos de cuatro años. De la misma manera fue observado en el presente estudio, pues la edad media de los animales afectados fue de 3,1 años (Vasseur, 1993). Aunque sea difícil precisar el tiempo de ocurrencia de las lesiones en estudios clínicos, se observó que probablemente estas eran agudas en función del tiempo en el que los animales presentaban claudicación (tabla 1).

**Tabla 1. Datos referentes a la raza, edad, sexo y tiempo de claudicación de animales portadores de RLCC. Araçatuba, junio de 2007.**

Animal	Raza	Edad	Sexo	Tiempo de claudicación del MP con diagnóstico de RLCC con prueba de cajón positivo
1	Mestizo	tres años	H	Claudicación MPI hace dos semanas
2	<i>Pitt bull</i>	tres años	H	Claudicación MPD hace un mes
3	<i>Pitt bull</i>	cuatro años	H	Claudicación MPD hace una semana
4	Boxer	dos años	M	Claudicación MPI hace un mes
5	Labrador	dos años	H	Claudicación MPD hace dos meses
6	Labrador	dos años	H	Claudicación MPI hace un mes
7	Mestizo	tres años	H	Claudicación MPD hace una semana
8	<i>Pitt bull</i>	cuatro años	H	Claudicación MPI hace dos semanas
9	Mestizo	cinco años	M	Claudicación MPD hace tres semanas
10	Labrador	tres años	H	Claudicación MPI hace un mes

Abreviaturas: MP: miembro pélvico; MPD: miembro pélvico derecho; MPI: miembro pélvico izquierdo; RLCC: ruptura de ligamento cruzado craneal; H: hembra; M: macho.

Al comienzo, los animales afectados presentan claudicación leve con sustentación de peso en el miembro afectado más propenso al ejercicio (Vasseur, 1993; Fossum, 2002). Todos los animales de este estudio presentaban dicho síntoma durante más de

una semana, y empeoraba al ser estimulado con el ejercicio. El sistema de clasificación de la claudicación permitió categorizarla. Sobre este aspecto, la mayoría de los animales ( $n = 6$ ) fue incluida en el *score* (2), pues en el momento del diagnóstico perma-

nećían en estaci3n en posici3n cuadrupedal normal y presentaban claudicaci3n discreta cuando eran forzados a andar, demostrando andar t3pico de RLCC (pisar sobre huevos). Despu3s del tratamiento con tepoxalina, ocho de los diez animales pasaron a ser categorizados en el primer *score*, donde presentaban deambulaci3n normal. El an3lisis estadístico revel3, para este par3metro analizado, que hubo diferencia estadística significativa antes y despu3s del tratamiento ( $p = 0,0039$ ). Esto tambi3n fue observado en los dem3s ítems analizados del sistema de graduaci3n adoptado, con excepci3n del ítem *disposici3n para elevar el miembro contralateral*. La tabla

2 muestra los resultados del sistema de graduaci3n empleado para evaluar la claudicaci3n de los animales en este estudio. Con base en los resultados, se sugiere que el fármaco utilizado para el tratamiento conservador de la RLCC fue eficaz en el control del dolor. La tepoxalina posee eficacia comprobada en el control del dolor y la claudicaci3n en osteoartritis. Este fármaco posee una pequeña vida media plasmática debido a la rápida conversi3n en un metabolito ácido, el cual actúa rápidamente como potente inhibidor de la cicloxigenasa con acci3n antiinflamatoria rápida (Homer *et al.*, 2005).

**Tabla 2. Sistema de graduaci3n de la claudicaci3n empleado en la evaluaci3n clínica de perros con RLCC, antes y despu3s del tratamiento con Tepoxalina. Araçatuba, junio de 2007.**

Categoría/puntuaci3n antes del tratamiento con tepoxalina	Signos clínicos	Categoría/puntuaci3n despu3s del tratamiento con tepoxalina
<b>Claudicaci3n</b>		<b>Claudicaci3n</b>
1	Permanece en estaci3n y anda normalmente.	1
2	Permanece en estaci3n normalmente; leve claudicaci3n cuando camina.	2
3	Permanece en estaci3n normalmente; severa claudicaci3n cuando camina.	3
4	Postura anormal en estaci3n; severa claudicaci3n cuando camina.	4
5	Renuente a levantarse y no anda m3s de cinco pasos.	5
<b>Soporte del peso</b>		<b>Soporte del peso</b>
1	Normal en todos los miembros en reposo y al caminar.	1
2	Normal en reposo, protege el miembro afectado cuando camina.	2
3	Parcial en reposo y cuando camina.	3
4	Parcial en reposo; no sostiene el peso en el miembro afectado cuando camina.	4
5	No sostiene el peso en el miembro afectado en reposo y al caminar.	5
<b>Movilidad articular</b>		<b>Movilidad articular</b>
1	Sin restricci3n del movimiento articular; sin crepitaci3n.	1
2	Disminuci3n leve (10-20%) del movimiento; sin crepitaci3n articular.	2
3	Disminuci3n leve (10-20%) del movimiento; con crepitaci3n articular.	3
4	Disminuci3n moderada (20-50%) del movimiento; con crepitaci3n articular.	4
5	Disminuci3n severa (> 50%) del movimiento; con crepitaci3n articular.	5



Signos de dolor		Signos de dolor	
1	Ausente durante la palpación.	1	
2	Dolor leve; el animal rota la cabeza en dirección al miembro afectado.	2	
3	Dolor moderado; el animal retira el miembro afectado.	3	
4	Dolor severo; el animal vocaliza y se vuelve agresivo.	4	
5	No permite la palpación.	5	
Disposición para elevar el miembro contra lateral		Disposición para elevar el miembro contra lateral	
1	Permite rápidamente; sostiene el peso en el miembro afectado.	1	
2	Presenta resistencia durante la elevación; sostiene el peso por más de un minuto en el miembro afectado.	2	
3	Resistencia moderada; reposiciona el miembro elevado después de treinta segundos.	3	
4	Resistencia a la elevación del miembro contra lateral; reposiciona después de diez segundos.	4	
5	Renuente a elevar el miembro contra lateral.	5	

En el periodo utilizado (veintiocho días) no fueron observadas reacciones gastroentéricas como emesis y diarrea en los animales estudiados, como normalmente ocurre en el tratamiento prolongado con AINES (Knigh *et ál.*, 1996). Tal fenómeno se presenta debido a que la tepoxalina inhibe la formación de leucotrienos por acción en la vía de la lipoxigenasa. Se sabe que los mismos están asociados con el aumento de la activación de los neutrófilos y la adhesión a las vénulas, como primer evento del proceso de ulceración gástrica (Kirchner *et ál.*, 1997). Esto puede ser reconocido como una ventaja de su utilización cuando es necesario el uso continuo de AINE. La tepoxalina es el único AINE que no induce ulceración gástrica cuando es administrado en dosis tres veces mayores que la dosis diaria recomendada.

La prueba de cajón permitió confirmar clínicamente la RLCC en todos los casos. No se encontraron dificultades al realizarlo, y se llevó a cabo sin necesidad de anestesia o sedación de los animales. El test de arco de movimiento en extensión máxima por go-

niometría fue útil en la información sobre el éxito terapéutico. La goniometría es la medición de ángulos, particularmente de aquellos formados por las articulaciones. Ha sido ampliamente usada en medicina humana para cuantificar los límites de los movimientos articulares, auxiliando en la decisión de terapias apropiadas y en la documentación de la eficacia de algunas intervenciones (Jagger *et ál.*, 2002). De forma similar, la goniometría ha sido utilizada en la práctica de la ortopedia en perros con los mismos propósitos, en el acompañamiento de la eficacia de tratamientos de problemas, envolviendo articulaciones del carpo, codo, rodilla y coxofemoral (Huibregtse *et ál.*, 1994; Jonhson *et ál.*, 1997; Marcellin-Little *et ál.*, 1998; Marcellin-Little *et ál.*, 1999). La goniometría en la presente investigación, se realizó con los animales en decúbito por la facilidad de inmovilización física. La tabla 3 muestra las medias y los desvíos patrones de los ángulos encontrados antes y después del tratamiento. Se reconoció diferencia estadística significativa, demostrando que después del tratamiento, los animales permitieron mayor am-

plitud durante la extensión de la articulación de la rodilla afectada. Esto sugiere la eficacia del fármaco empleado, al menos en el control del dolor local ge-

nerado por el proceso artrítico que los animales presentaban.

**Tabla 3. Número de animales de acuerdo con el *score* de la variable analizada y el momento de evaluación.**

Variable	Score	Momento de evaluación		p <sup>(1)</sup>
		Antes	Después	
Claudicación	1	1	8	0,0039
	2	6	2	
	3	2	0	
	4	1	0	
Soporte del peso	1	2	9	0,0078
	2	6	1	
	3	2	0	
Movilidad Articular	1	2	7	0,0078
	2	3	3	
	3	5	0	
Signos de dolor	1	2	7	0,0156
	2	6	3	
	3	2	0	
Disposición para elevar el miembro CLT	1	5	9	0,0625
	2	4	1	
	3	1	0	

<sup>(1)</sup> Test de Wilcoxon  
 Abreviaturas: CLT: contra-lateral.

El test de dígito-presión plantar, también fue de utilidad en el acompañamiento del tratamiento. Los animales apoyaban más el miembro afectado en estación, corrido el día veintiocho de tratamiento, con diferencia estadística significativa comparada con el momento del diagnóstico (antes del tratamiento).

Por medio del examen radiográfico simple de las articulaciones, fue posible observar en todos los animales, un leve aumento del espacio articular y desvío craneal de la tibia en relación con el fémur, sin señales evidentes de enfermedad articular degenerativa (DAD). Este hallazgo era esperado debido al tiempo de evolución de las lesiones de los animales incluidos en el estudio. En las afecciones agudas del

ligamento cruzado craneal, el examen radiográfico es útil para eliminar otras causas de claudicación originadas en la rodilla (Fossum, 2002). Sin embargo, los hallazgos radiográficos en pacientes con RLCC crónica, demoran en aparecer y presentan como características principales la formación de osteofitos a lo largo de la cresta troclear, la superficie caudal de la meseta tibial y el polo inferior de la patela. El engrosamiento de la cápsula articular fibrosa medial y la esclerosis subcondral también son evidentes (Fossum, 2002; Fujita *et al.*, 2006).

Con el examen citológico del líquido sinovial, fue posible obtener una muestra adecuada para el análisis del 100% de los casos, que reveló, en su mayoría,

celularidad semejante, caracterizada por la presencia de linfocitos y macrófagos que presentaban pigmentos gentofílicos en el citoplasma, escasos neutrófilos y predominancia de células sinoviales. En los frotis realizados con tales muestras, fue posible observar un material granular eosinofílico de aspecto proteínico y algunos hematíes en todos los campos analizados. Estos hallazgos fueron indicativos de artropa-

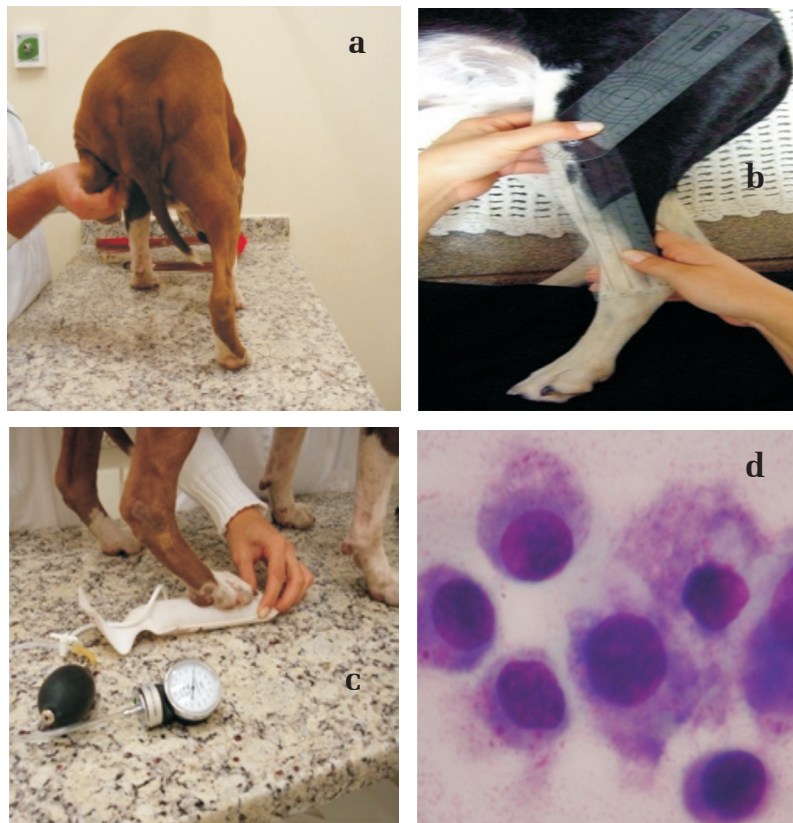
tía degenerativa. El análisis estadístico del conteo de células inflamatorias antes ( $78,1 \pm 9,3\%$ ) y después ( $28,7 \pm 6,6\%$ ) (tabla 2) del tratamiento, reveló una reducción significativa de la cantidad de este tipo de células después del tratamiento con tepoxalina, comprobando así y sobre este aspecto, su eficacia en el control de la inflamación en las artropatías degenerativas (figura 1d) (Homer *et ál.*, 2005).

**Figura 1. Fotografía de pacientes sometidos a los tests empleados para la evaluación del uso de la tepoxalina en el tratamiento conservador de la RLCC.**

**a). Paciente sometido al examen clínico de evaluación de la disposición para sostenerse en el miembro afectado, veintiocho días después del tratamiento con tepoxalina.**

**b). Paciente sometido al test de arco de movimiento en extensión máxima, utilizando goniómetro.** c). Paciente sometido al test de dígito-presión en esfignomanómetro.

**Nótese el apoyo del miembro en la almohada inflada con registro en mmHg de la presión ejercida por el miembro después del tratamiento con tepoxalina. d). Frotis del líquido sinovial de un paciente con artropatía degenerativa. Nótese la presencia de células sinoviales y rara presencia de polimorfo y mononucleares.**



En este estudio, se optó por el empleo de tepoxalina en el tratamiento conservativo de la RLCC, debido a la eficacia comprobada en artropatías por su acción balanceada en el bloqueo del ácido araquidónico por las vías de la lipoxigenasa y la ciclooxigenasa (Argentieri *et ál.*, 1994; Willburger *et ál.*, 1998), además de ser este un fármaco nuevo disponible para uso en medicina veterinaria, sin olvidar que la terapia clínica de la RLCC con principios conservadores es tolerada con resultados óptimos en pacientes con peso inferior a 10 kg (Benett *et ál.*, 1988; Vasseur, 1993; Fossum, 2002). La investigación fue realizada en pacientes con peso superior al recomendado, considerando la importancia y necesidad científica de la búsqueda por determinar la eficacia de nuevos fármacos en el control de enfermedades articulares. Lógicamente, la terapia quirúrgica no debe ser desconsiderada en casos en los cuales los signos clínicos muestren cronicidad, aunque con los resultados descritos en el presente trabajo, es posible sugerir la indicación previa de la terapia conservativa con tepoxalina, sustentada en los resultados de control del dolor y la inflamación observados.

La mejoría clínica de los pacientes fue observada en promedio, después del tercer día de tratamiento, según información de los propietarios. Con base en estos resultados, se cree que ocurre una eficiencia casi que inmediata, aun siendo administrada por vía enteral, cuyo pico máximo de concentración sérica ocurre en un periodo de tiempo mayor que cuando es administrada por vía parenteral. Dietas comerciales

ricas en grasas parecen aumentar sustancialmente la concentración sérica del metabolito del fármaco, sugiriendo que este debe ser administrado después de la ingestión de alimentos (Horner *et ál.*, 2005).

De manera general, los animales toleraron el tratamiento durante el tiempo prescrito. No fueron observados efectos colaterales, principalmente síntomas de afección gastrointestinal, ni hipo o anorexia asociadas.

## CONCLUSIONES

Con base en los resultados y condiciones adoptadas en el presente estudio, se puede concluir que:

1. La tepoxalina fue eficiente en la mejoría clínica de los perros con RLCC evaluados por el sistema de graduación de la claudicación, test de arco de movimiento en extensión máxima y de dígitopresión en perros sometidos a tratamiento durante veintiocho días.
2. La tepoxalina fue eficiente en la reducción del proceso inflamatorio artrítico de la rodilla de perros con RLCC, demostrado por la reducción significativa de células inflamatorias (polimorfo y mononucleares) en el líquido articular.
3. La tepoxalina, debe ser considerada en el tratamiento conservativo de la RLCC, sin embargo, estudios con mayor tiempo de evaluación deben ser realizados, con el objetivo de verificar sus efectos en el control de la enfermedad articular degenerativa presente en esta afección.

## BIBLIOGRAFÍA

- Argentieri, D. C., Ritchie, D. M., Ferro, M. P. *et al.* "A dual cyclooxygenase/5-lypoxygenase inhibitor of arachidonic acid metabolism with potent anti-inflammatory activity and favorable gastrointestinal profile". *J. Pharmacol. Exp. Therap.* 271. (1994): 1399-1408.
- Bennett, D. e May, C. "An 'over-the-top with tibial tunnel' technique for repair of cranial cruciate ligament rupture in the dog". *J. Small Anim. Pract.* 32. (1991): 103-106.
- Connolly, P. J., Wetter, S. K., Beers, K. N. *et al.* "N-hydroxyuracil and hydroxamic acid inhibitors of cyclooxygenase and 5-lypoxygenase". *Bioorg. and Med. Chem. Lett.* 9. (1999): 979-984.
- Denny, H. R. e Barr, A. R. S. "A further evaluation of the 'over-the-top' technique for anterior cruciate ligament replacement in the dog". *J. Small An. Pract.* 28. (1987): 681-686.
- Elkins, A. D. *et al.* "A retrospective study evaluating the degree of degenerative joint disease in the stifle joint of dogs following surgical repair of anterior cruciate ligament rupture". *J. Am. An Hosp. Assoc.* 27. (1991): 533-37.
- Fossum, T. W. *Cirurgia de pequenos animais.* São Paulo: Roca, 2002.
- Fujita, Y., Hara, Y., Ochi, H. *et al.* "The possible role of the tibial plateau angle for the severity of osteoarthritis in dogs with cranial cruciate ligament rupture". *J. Vet. Med. Sci.* 68. 7 (2006): 675-679.
- Harasen, G. "Canine cranial cruciate ligament rupture in profile". *Can. Vet. J.* 44. (2003): 846-847.
- Horner, L. M., Clarke, C. R., and Weingarten, A. J. "Effect of dietary fat on oral bioavailability of tepoxalin in dogs". *J. Vet. Pharmacol. Therap.* 28. (2005): 287-291.
- Huibregtse, B. A., Johnson, A. L., Muhlbauer, M. C. *et al.* "The effect of treatment of fragmented coronoid process of the development of osteoarthritis of the elbow". *J. Am. An. Hosp. Assoc.* 30. (1994): 190-195.
- Hurley, C. R., Hammer, D. L., and Shott, S. "Progression of radiographic evidence of osteoarthritis following tibial plateau leveling osteotomy in dogs with cranial cruciate ligament rupture: 255 cases (2001-2005)". *J. Am. Vet. Assoc.* 230. 11 (2007): 1674-1679.
- Jagger, G., Marcellin-Little, D. J., and Levine, D. "Reability of goniometry in Labrador Retrievers". *Am. J. Vet. Res.* 63. 7 (2002): 979-986.
- Johnson, J. M., Johnson, A. L., Pijanowski, G. J. *et al.* "Rehabilitation of dogs with surgically treated cranial cruciate ligament-deficient stifles by use of electrical stimulation of muscles". *Am. J. Vet. Res.* 58. (1997): 1473-1478.
- Kirchner, T., Aparicio, B., Argentieri, D. C. *et al.* "Effects of tepoxalin, a dual inhibitor of cyclooxygenase/5-lypoxygenase, on events with NSAID-induced gastrointestinal inflammation". *Prost. Leuck. Ess. Fat. Acids.* 56. 6 (1997): 417-423.
- Knight, E. V., Kinball, J. P., Keenan, C. M. *et al.* "Preclinical toxicity evaluation tepoxalin, a dual inhibitor of cyclooxygenase and 5-lypoxygenase, in Sprague-Dawley rats and beagle dogs". *Fund. Appl. Toxicol.* 33. (1996): 38-48.
- Marcellin-Little, D. J., De Young, B. A., Doyens, D. H. *et al.* "Canine uncement porous-coated total hip arthroplasty: results of a long-term prospective evaluation of 50 consecutive cases". *Vet. Surg.* 28. (1999): 10-20.

- Marcellin-Little, D. J., Ferretti, A., Roe, S. C. *et ál.* "Hinged ilizarov external fixation for correction of antebrachial deformities". *Vet. Surg.* 27. (1998): 231-245.
- SAS Institute Inc. SAS OnlineDoc®, Version 8, Cary, NC: SAS Institute Inc., 1999.
- Shikata, J. *et ál.* "Experimental studies of the elastic fiber of the capsule ligament: Influence of Ageing, and sex hormones on the hip joint capsule of rats". *Conn. Tissue Res.* 7. (1979): 21-26.
- Vasseur, P. B. "Stifle joint". Slatter, D. *Textbook of small animal surgery.* 2<sup>nd</sup> edition. Philadelphia: Saunders Company, 1993.
- Vasseur, P. D. "Clinical results following non-operative management for rupture of the cranial cruciate ligament in dogs". *Vet. Surg.* 13. (1984): 243.
- Willburger, R. E., Wittenberg, R. H., Schmidt, K. *et ál.* "Antiinflammatory effect of tepoxalin: blood and sinovial tissue studied in patients with knee arthrosis". *Acta Ortop. Scand.* 69. (1998): 295-300.
- Zar, J. H. *Biostatistical analysis.* 4<sup>a</sup> edition. New Jersey: Prentice-Hall, 1999.