

January 2009

Aislamiento de *Cryptococcus neoformans* var. *Grubii* en un felino doméstico. Reporte de caso

Marlyn Zapata Montoya
flapp1y@yahoo.com

Vladimir Galindo Zamora
Universidad Nacional de Colombia, vgalindo@unal.edu.co

Follow this and additional works at: <https://ciencia.lasalle.edu.co/mv>

Citación recomendada

Zapata Montoya M y Galindo Zamora V. Aislamiento de *Cryptococcus neoformans* var. *Grubii* en un felino doméstico. Reporte de caso. *Rev Med Vet.* 2009;(18): 53-61.

This Article is brought to you for free and open access by the Revistas Unisalle at Ciencia Unisalle. It has been accepted for inclusion in Revista de Medicina Veterinaria by an authorized editor of Ciencia Unisalle. For more information, please contact ciencia@lasalle.edu.co.

Aislamiento de *Cryptococcus neoformans* var. *Grubii* en un felino doméstico. Reporte de caso

Marlyn Zapata Montoya* / Vladimir Galindo Zamora**

RESUMEN

Se halló evidencia clínica, citológica y serológica de una infección natural con *Criptococcus* en un felino criollo proveniente de La Mesa, Cundinamarca (Colombia). *C. neoformans* var. *grubii* fue aislado del cultivo de secreciones nasales del paciente. Para el tratamiento específico se utilizó fluconazol, que mostró buenos resultados a partir del primer mes de haber iniciado su administración.

Palabras clave: gatos, criptococosis, diagnóstico, tratamiento.

ABSTRACT

Clinical, cytologic and serologic evidence of a natural infection with *Cryptococcus* was identified in a domestic short-haired cat from La Mesa, Cundinamarca (Colombia); *C. neoformans* var. *grubii* was isolated in a culture of the nasal secretions of the patient. Fluconazol was used for the specific treatment; clinical recovery was observed as from the first month of treatment.

Keywords: cats, cryptococcosis, diagnosis, treatment

* Médica veterinaria, Universidad Nacional de Colombia. Práctica privada, Bogotá. Correo electrónico: flapp1y@yahoo.com

** Médico veterinario. M.Sc. Clínica para Pequeños Animales, Universidad Nacional de Colombia. Correo electrónico: vgalindoz@unal.edu.co

Fecha de recepción: junio 8 de 2009

Fecha de aprobación: octubre 5 de 2009

INTRODUCCIÓN

En este documento se presenta el caso de un felino infectado naturalmente con criptococosis; la criptococosis es una de las enfermedades micóticas más comunes en gatos, caracterizada por distintos signos dependiendo del o los órganos afectados, cursando así con sintomatología respiratoria, ocular, dermatológica y/o neurológica (Ackerman, 1988; McCarthy & McDermaid, Wolf, 1992). Puede presentarse a cualquier edad (Kock *et ál.* Wolf, 1992) y aunque se ha reportado que no existe predilección de sexo o raza (Jergens *et ál.* Wolf, 1992; Malik, *et ál.*, 1992; Beatty *et ál.*, 2000), en algunos estudios la raza siamés ha sobresalido, así como los machos (Holzworth cit. Barron, 1955; Malik *et ál.*, 1992). Existen distintos medicamentos antimicóticos, entre ellos el fluconazol, el ketoconazol, la anfotericina B, la flucitosina y el itraconazol; para el tratamiento en este caso se eligió fluconazol, debido a los pocos efectos colaterales reportados, además de estar disponible en el mercado y ser de bajo costo. El pronóstico es bueno en casos de afecciones nasales, pero cuando se observa sintomatología neurológica el pronóstico es reservado.

CASO CLÍNICO

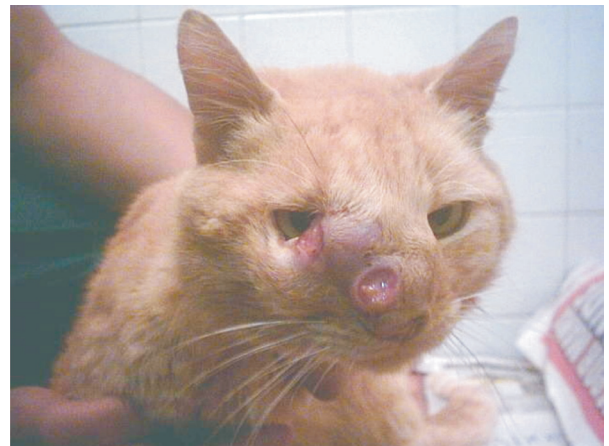HISTORIA CLÍNICA

Un felino macho, criollo, de pelo corto, de 3,5 años de edad y 2,5 kg de peso, ingresa a la Clínica de Pequeños Animales de la Universidad Nacional de Colombia en octubre de 2003. El motivo de la consulta es una tumefacción facial derecha severa con presencia de fístulas, de aproximadamente tres meses, y una disminución en el consumo de alimento. El gato tiene acceso a exteriores, fue vacunado contra la rabia en noviembre de 2002 y desparasitado en abril de 2003 con un producto desconocido. El propietario le administró tetraciclina por 500 mg (una cápsula cada veinticuatro horas por diez días) sin observar

mejoría. La dieta suministrada es comida casera y leche.

En el examen clínico se observa un paciente de actitud deprimida, temperamento dócil, temperatura de 38,5 °C, frecuencia cardiaca de 155 latidos por minuto y frecuencia respiratoria de 28 respiraciones por minuto, con ronquidos inspiratorios. Presenta inflamación de la conjuntiva del ojo derecho, fístulas en el canto medial del ojo derecho y plano nasal derecho (figura 1a), secreción nasal purulenta bilateral, seno frontal de consistencia blanda con secreción purulenta, dolor a la palpación del área nasal, condición corporal 1,5/5 y estornudos constantes.

Figura 1a. Primer día de ingreso a la clínica. Se observan fístulas en el canto medial del ojo y plano nasal derecho, además de una severa inflamación de los tejidos blandos.



Teniendo en cuenta la historia y el examen clínico, se listaron como diagnósticos diferenciales: micosis nasal (criptococosis, histoplasmosis, blastomicosis, aspergilosis), neoplasia nasal (carcinoma escamocelelular, linfoma) y cuerpo extraño nasal.

Los planes diagnósticos incluyeron varios cuadros hemáticos, citología de la secreción nasal, radiogra-

fía laterolateral y ventrodorsal de cabeza y latero-lateral de tórax y biopsia por incisión. Este último examen no se realizó, debido a que los demás planes diagnósticos permitieron un dictamen preciso de la enfermedad.

Inicialmente, el tratamiento se llevó a cabo con cefradina oral (20 mg/kg BID durante quince días); meloxicam (0,2 mg/Kg) intramuscular, y posteriormente con dosis de 0,1 mg/kg por cinco días; clorhexidina TID para la limpieza de las fístulas; paños de agua tibia con sulfato de magnesio QID durante veinte días; y uso de collar isabelino. Se cambió la dieta a concentrado comercial (Cat Chow®), que consumió con gran avidez.

Al segundo día de ingreso se evidenciaron heces acuosas con rastros de sangre, por lo cual, se listaron nuevos diagnósticos diferenciales: parasitismo gastrointestinal, indiscreción alimentaria e irritación gástrica por la administración de antibióticos.

El cuadro hemático inicial evidenció una leve anemia (20%) que presentó resolución en los exámenes subsecuentes; adicionalmente, se observó una leucocitosis (28 150 cel/ μ l [3 800-19 000]) con neutrofilia moderada (23 083 cel/ μ l [1 290-15 950]) que mostró el proceso inflamatorio e infeccioso nasal. La citología realizada con tinción de Wright reveló estructuras compatibles con *Cryptococcus sp.*; para confirmar el diagnóstico de criptococosis, se realizó un cultivo y tinción con tinta china de la secreción nasal en el Instituto Nacional de Salud. En la tinción con tinta china se observaron estructuras compatibles con *Cryptococcus sp.*, y en el cultivo se aisló *Cryptococcus neoformans* var. *grubii* serotipo A. Debido a este hallazgo, se midieron los títulos de antígeno por medio de aglutinación en látex, con el fin de evaluar la evolución de la enfermedad; el título inicial fue de 1:512. Con estos resultados de laboratorio se confirmó el diagnóstico de criptococosis y se inició el tratamiento con fluconazol 50 mg DT BID PO durante cinco meses.

El coprológico evidenció una parasitosis severa por ancylostómidos (*Ancylostoma spp.*, *Uncinaria spp.*) 1 000 huevos/gramo. No se observaron ooquistes de coccidias. Teniendo en cuenta estos resultados, se adicionó al tratamiento previo 100 mg de albendazol + 15 mg de praziquantel PO, repitiendo la misma dosis a las dos semanas.

En las radiografías, la vista latero-lateral reveló inflamación de tejidos blandos y lisis del hueso facial (figura 1b); en la vista ventro-dorsal se observa lisis del hueso facial y opacidad en los cornetes nasales, compatible con secreción y fibrosis (figura 1c).

Figura 1b. Rayos X, vista latero-lateral de cabeza tomada al ingreso del paciente a la clínica, en la que se evidencia la inflamación de los tejidos blandos y una lisis del hueso facial.

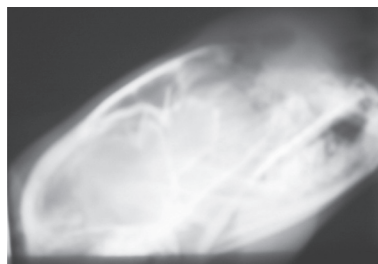
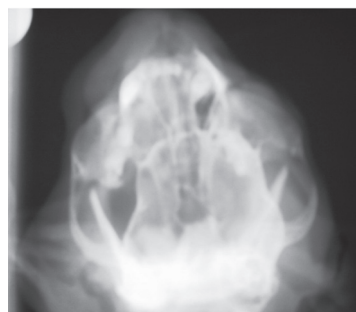


Figura 1c. Vista ventro-dorsal luego del primer día de ingreso. Se observa opacidad en los cornetes nasales y lisis del hueso facial al lado derecho.



El paciente permaneció hospitalizado durante cinco meses. Durante todo este tiempo mostró constantes fisiológicas dentro de los rangos normales: actitud alerta, buen apetito; bebió, orinó y defecó con normalidad. La condición corporal mejoró hasta alcanzar 4/5, momento en el cual fue necesario controlar la cantidad de alimento ingerido. Esporádicamente se presentaron episodios de heces fluidas con rastros de sangre, por lo cual se realizó un segundo coprológico, en el cual no se observaron huevos de parásitos gastrointestinales, ni ooquistes de coccidias o giardias; estos episodios fueron controlados con subsalicilato de bismuto (Bismopet®) 1 ml/kg BID, PO durante un mes.

En cuanto a las lesiones producidas por la criptococosis en la cara, después del primer mes de tratamiento con fluconazol las úlceras se encontraban completamente cicatrizadas, la secreción nasal había desaparecido y el paciente no evidenciaba dolor. En el tercer mes, la apariencia clínica del paciente era normal (figura 2a). Se realizaron cuatro pruebas más de aglutinación en látex (tabla 1) que evidenciaron la recuperación satisfactoria del paciente.

Figura 2a. Apariencia clínica del paciente después del tercer mes de tratamiento. Todas las lesiones se han resuelto satisfactoriamente.



Tabla 1. Aglutinación en látex.

24 oct.	25 nov.	21 dic.	24 feb.	24 mar.
1:512	1:512	1:64	1:4	1:4

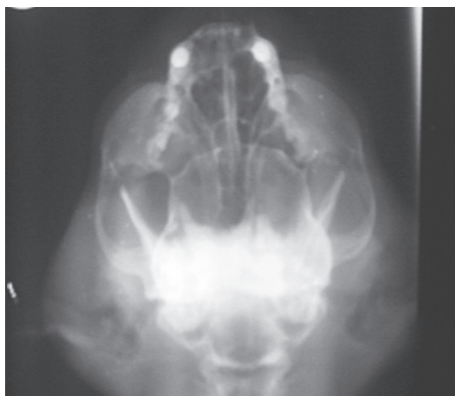
Debido al uso del antimicótico fluconazol, la función renal fue monitoreada por medio de parciales de orina mensuales; el segundo parcial de orina (tercer mes de tratamiento) mostró como hallazgo relevante dos cruces de proteína, PAS +. Luego del tercer mes de tratamiento, se midió ALT como indicador de posible hepatotoxicidad, y se obtuvo 52 U/L (17-95). En los cuadros hemáticos sucesivos no se evidenciaron anomalías, y, por el contrario, el hematocrito aumentó hasta llegar a 40%.

El paciente fue dado de alta al quinto mes de tratamiento, clínicamente normal, y con un valor de la prueba de aglutinación en látex de 1:4. Se tomaron rayos X de cabeza, vistas latero-lateral y ventro-dorsal, de control, en donde se encontró una completa remodelación ósea y apariencia radiográfica normal de los tejidos blandos (figuras 2b y 2c). Un mes después, el paciente se encontraba clínicamente normal y posteriormente fue imposible continuar monitoreando su evolución.

Figura 2b. Rayos X latero-laterales del paciente después del quinto mes de tratamiento. Se observa una completa remodelación ósea y tejidos blandos de aspecto normal.

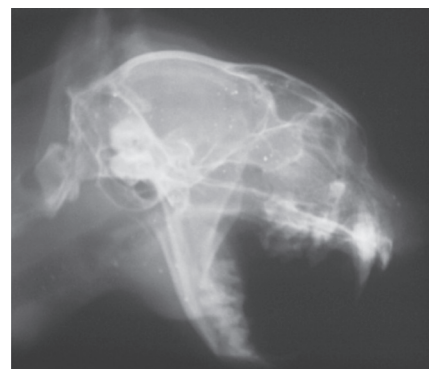

Figura 2c. Rayos X ventro-dorsales del paciente después del quinto mes de tratamiento. Se observa una remodelación ósea casi completa y radiolucidez del área de los cornetes (normal).



DISCUSIÓN

La criptococosis, torulosis o blastomicosis europea, es reconocida mundialmente como una infección micótica que afecta tanto al ser humano como a los animales (Barron, 1955; Ackerman, 1988). El *Cryptococcus neoformans* es un hongo saprofítico similar a las levaduras (Noxon *et ál.* Wolfe, 1992; Legendre *et ál.* Grooters & Taboada, 2003), de forma esférica de 3,5 a 7 μm de diámetro, con una gran cápsula de heteropolisacárido de 1 a 30 μm que no es distinguible por medio de las tinciones comunes (Gerds-Grogan & Dayrell-Hart, 1997); estos hongos se reproducen por blastoconidias y algunas veces forman pseudomicelios (Legendre *et ál.* Grooters & Taboada, 2003). Se han descrito tres variedades patógenas: *C. neoformans* var. *neoformans* (serotipo D), *C. neoformans* var. *gattii* (serotipos B y C) y *C. neoformans* var. *grubii* (serotipo A). En Colombia, la frecuencia de los serotipos hasta 2001 en pacientes humanos con meningitis fue 92,5% para el serotipo A, 7,2% para el serotipo B y 0,3% para el serotipo C (Castañeda, 2001). No existen reportes estadísticos de casos en animales. El asocio ambiental es distinto para

cada una de las variedades: el excremento de aves, especialmente *Psittacidae* (Pentlarge & Martin cit. Wolfe, 1992; Nielsen *et ál.*, 2003) se relaciona con la var. *neoformans* (Ellis & Pfeiffer, 1990); la var. *gattii* con distintas especies de eucaliptus (Cabral, 1999), especialmente el *Eucalyptus camaldulensis* (Ackerman, 1988). En Colombia, los almendros, acacias y oíties también son asociados con la var. *gattii* y la var. *grubii*. La variedad *grubii* ha sido aislada de excrementos de aves y ocasionalmente de frutas y leche proveniente de ganado con mastitis (Lizarazo y Castañeda, 1996).

El polisacárido capsular (glucoroxilomanano-GXM) y los productos extracelulares son probablemente los factores de virulencia dominantes (Buchanan & Murphy, 1998), así como el crecimiento a 37 °C y la pareja sexual α (Nelson & Couto, 2003). La etiopatogénesis de la enfermedad es desconocida (McCarthy & McDermaid. Wolf, 1992; Beatty, 2000), pero se presume que las levaduras deshidratadas o basidiosporas del tamaño apropiado entran a los pulmones (Buchanan y Murphy, 1998), por lo cual, se considera la inhalación como la principal ruta de transmisión (McCarthy & McDermaid cit. Wolf, 1992; Mikicuk. *et ál.*, 1990; Nelson & Couto, 2003). Aún no se logra dilucidar por qué en los felinos es más común la forma local, comparados con caninos y humanos, en los cuales la enfermedad es diseminada. Los animales y personas pueden tener la misma exposición ambiental a *C. neoformans*. Los casos de transmisión animal-humano nunca han sido reportados (Bonacini *et ál.* cit. Casadevall & Perfect, 1998). Según la OPS no existe transmisión directa de los animales al hombre (Benenson, 1997).

En el paciente reportado aquí, los signos clínicos eran muy característicos de la enfermedad en el tracto respiratorio superior; en gatos pueden observarse signos de enfermedad en el tracto respiratorio, signos oculares, lesiones en la piel o en el sistema nervioso central (Barsanti, 1984). La criptococosis suele

presentarse con lesiones nasofaciales costrosas y ulceradas (Casadevall y Perfect, 1998), así como con estornudos, descarga nasal, ronquido respiratorio y/o masas subcutáneas nasofaciales (Beatty, 2000). Todos estos signos se observaron en este paciente. De otro lado, la enfermedad puede diseminarse hacia otros órganos, principalmente hacia el pulmón y ojos, o incluso hacia el cerebro; en tal caso, los cambios comportamentales serían la presentación clínica primaria (Kock *et ál.* cit. Wolf, 1992; Passoni *et ál.* cit. Cabral, 1999). En este paciente no hubo diseminación evidente hacia ningún órgano interno, y a pesar de la formación de masas granulomatosas en la cavidad nasal, no se observó linfadenopatía regional.

Las radiografías de la cavidad nasal en estadios tempranos de la enfermedad, a menudo revelan incremento en la densidad del tejido blando en uno o ambos lados de la cavidad nasal. Debido a la expansión del granuloma, los cornetes y los huesos nasales pueden ser destruidos, causando distorsión de la cavidad nasal (Viviani *et ál.* cit. Wolfe, 1992). De acuerdo con esto, los hallazgos encontrados en las radiografías ventrodorsales y latero-laterales de cabeza, tomadas inicialmente, corresponden a un estadio temprano. Luego del quinto mes, radiográficamente se observa la remodelación de la matriz ósea del hueso facial y los cornetes nasales de apariencia radiolúcida, demostrando un patrón radiográfico normal.

Las radiografías torácicas rara vez revelan cambios patológicos (Viviani *et ál.* cit. Wolfe, 1992), aunque ocasionalmente pueden observarse infiltrados nodulares intersticiales, linfadenopatía hilar o efusión pleural (Berthelin *et ál.* cit. Kerl, 2003); en el paciente la radiografía torácica reveló un patrón normal.

La leve disminución en el hematocrito pudo ser de origen ferropénico por la mala alimentación y la aparente pérdida crónica de sangre en el intestino, causada por la parasitosis severa; estos problemas fueron resueltos mejorando la alimentación del pa-

ciente y usando un vermífugo que combinaba pirantel y prazicuantel.

La causa más probable de la proteinuria observada en el segundo parcial de orina (tercer mes de tratamiento) fue el estrés generado al tomar la muestra, ya que fue por sonda uretral; de este modo, la proteinuria se consideró como de origen benigno, ya que no existió ningún otro hallazgo clínico o de laboratorio que se pueda correlacionar a un problema renal (Grauer, 2003); adicionalmente, el siguiente parcial de orina fue normal. La ALT se midió con el fin de evaluar una posible hepatotoxicidad, la cual fue descartada al encontrarse los valores de esta enzima dentro de los parámetros normales.

Se realizó una tinción con tinta china, ya que es recomendada como una prueba diagnóstica, por ser un método útil y rápido, y fue considerada positiva en 80% para el presente caso; el examen citológico puede realizarse a partir de descargas nasales, exudados de piel, líquido cefalorraquídeo, aspirado tisular o paracentesis ocular (Casadevall y Perfect, 1998). En el paciente, el análisis se realizó a partir de la secreción nasal; debido a su abundancia no se consideró necesario realizar un lavado con solución salina (lo cual es recomendado), mezclando la secreción con la tinta china, y se observó directamente al microscopio, con lo que se encontraron abundantes estructuras compatibles con *Cryptococcus* en estado de gemación.

La tinción de Wright puede ser diagnóstica, pero esta tinción puede causar alguna distorsión por la fragilidad de la cápsula (Jacobs, 1998); en biopsias de tejido, la tinción recomendada es la de mucicarmina de Mayer (Viviani *et ál.* cit. Wolfe, 1992).

El test de aglutinación en látex (TAL) es un método sensible para detectar antígenos séricos y de LCR (Noble & Fajardo cit. Casadevall & Perfect, 1998; Malik *et ál.*, 1992). Este test puede alcanzar una sensibilidad

de 95% y una especificidad de 100% (Malik *et ál.*, 1992; Medleau *et ál.*, 1990). Los títulos incrementan con la severidad de la enfermedad, y pueden ser usados para monitorear la terapia (Noble & Fajardo cit. Casadevall & Perfect, 1998; McCarthy & McDermaid cit. Wolf, 1992). Un título $\geq 1:16$ se considera como positivo (Jergens *et ál.*, 1986). Los gatos con títulos bajos caracterizados por una reacción 1+, deben tener un diagnóstico confirmado citológicamente, histológicamente y/o por cultivo. Si el organismo no es aislado, debe repetirse la serología cuatro semanas después. Por consiguiente, el título 1:512 fue significativo para el diagnóstico sugerido, y la disminución en sus títulos fue coherente con la mejoría del estado clínico.

Según Flatland *et ál.* (1996), los títulos séricos pueden persistir en gatos con signos clínicos o libres de ellos por meses o años después de que el diagnóstico inicial de criptococosis ha sido realizado; en el paciente descrito en este caso, se encontraron títulos de 1:4 luego del cuarto y quinto mes de tratamiento, siendo inciertos los resultados de una nueva titulación, en caso de que ésta hubiera podido realizarse.

Se han reportado varios protocolos para el tratamiento de criptococosis, con distintos resultados. La elección de la terapia adecuada depende de la disponibilidad de la droga, la localización de la infección y los efectos colaterales que pueden observarse en cada individuo (Swinne *et ál.* cit. Cabral, 1999). Entre los efectos colaterales observados con la infusión de anfotericina B (ATB) se citan: pirexia, náuseas y nefrotoxicidad (McCarthy & McDermaid cit. Wolf, 1992); el ketoconazol puede causar anorexia, vómito, diarrea, incremento en la actividad de las enzimas hepáticas e ictericia (Noble & Fajardo cit. Casadevall & Perfect, 1998; Medleau *et ál.*, 1990; Kock *et ál.* cit. Wolf, 1992); en el caso del itraconazol, se ha reportado toxicidad gastrointestinal, hepática y vasculitis cutánea (Grooters & Taboada, 2003); en dosis de 100 mg/día, puede inducir anorexia, depresión, e incremento de la alaninoamino transferasa (ALT).

Estudios clínicos y experimentales en gatos, humanos y animales de laboratorio han demostrado que tanto el itraconazol como el fluconazol, tienen buenos resultados (Pentlarge & Martin cit. Wolfe, 1992; Denning cit. Wolf, 1992; Taboda cit. Kerl, 2003); se eligió el fluconazol, ya que no se han reportado efectos colaterales al ser usado en animales, incluso al administrar una dosis de 100 mg/kg dos veces al día (Malik *et ál.*, 1992). Otras características favorables del fluconazol incluyen su elevada penetración en los líquidos biológicos de todo el organismo, y el hecho de que su absorción oral no se vea modificada por la alimentación, ni la hipoclorhidria. Debido a que la principal vía de eliminación es la orina, debe tenerse cuidado al administrarse en pacientes con patologías renales (Lumbreras, *et ál.*, 2003).

Aunque se recomienda hacer un monitoreo frecuente de químicas sanguíneas como creatinina y ALT, este no fue realizado debido a limitaciones económicas por parte del propietario; sin embargo, la medición de ALT después del tercer mes fue considerada significativa en cuanto a la ausencia de hepatotoxicidad. La medición de creatinina fue reemplazada por parciales de orina seriados, ya que estos son buenos indicadores de la función renal, y no se observaron cambios compatibles con lesión tubular renal, los cuales son los más frecuentes en casos de hepatotoxicidad por antimicóticos.

Los episodios de heces fluidas con rastros de sangre pueden ser asociados con cuatro eventos importantes: la sobredosis de tetraciclina suministrada como tratamiento previo, la parasitosis severa, el suministro de la cefalosporina y, aunque no hay reportes en animales sobre el fluconazol como promotor de diarrea, no se puede descartar como agente perpetuante de la misma, ya que en humanos un efecto colateral del uso del fluconazol es la diarrea.

CONCLUSIONES

Los hallazgos clínicos y de laboratorio del caso presentado en este reporte son característicos de la enfermedad, y, por consiguiente, la criptococosis se consideró como primer diagnóstico diferencial desde un principio; los diagnósticos diferenciales estaban relacionados con la presentación clínica pero fueron descartados al realizar la citología con tinta china, la aglutinación en látex y el cultivo del microorganismo. La aglutinación en látex es útil para el diagnóstico confirmativo de la enfermedad, ya que pueden obtenerse resultados positivos en los cultivos de secreciones nasales, así no exista una infección activa, y es imprescindible para el monitoreo de la efectividad del tratamiento instaurado.

La dosis suministrada de fluconazol fue segura, debido a que no se presentaron efectos colaterales, y efectiva, ya que se observó resolución de los signos clínicos luego de un mes de tratamiento. Adicionalmente, el tratamiento con fluconazol es económico, ya que el tratamiento semanal tiene un costo aproximado de \$5.250 (US\$2). Por las razones anteriormente mencionadas, el fluconazol podría recomendarse como agente de elección para el tratamiento de la criptococosis felina.

AGRADECIMIENTOS

A las doctoras Diana Fuentes, Lucía Carvajal y Elena Jaramillo, por su constante apoyo en el manejo del caso clínico. También a las doctoras Sandra Huérfaño y Elizabeth Castañeda del Instituto Nacional de Salud de Colombia.

BIBLIOGRAFÍA

- Ackerman, L. "Feline cryptococcosis". *The Compendium on Continuing Education* 10. (1988): 1049-1055.
- Barron, CH. N. "Cryptococcosis in animals". *Journal American Veterinary Medical Association*. (1955): 125-131.
- Barsanti, J. A. "Cryptococcosis". Greene, C. E., ed. *Clinical microbiology and infectious diseases of the dog and cat*. Philadelphia: WB Saunders, 1984, pp. 700-710.
- Beatty, J. A. et al. "Peripheral vestibular disease associated with cryptococcosis in three cats". *Journal of Feline Medicine and Surgery* 2. (2000): 29-34.
- Benenson, A. S. *Manual para el control de las enfermedades transmisibles*. 16ª ed. Washington: OPS, 1997, pp 62-63.
- Buchanan, K. L. and Murphy, J. W. "What makes *Cryptococcus neoformans* a pathogen?". *Emerging Infectious Diseases* 4. 1 (1998): 71-83.
- Cabral, L. F. "Wood, animals and human beings as reservoirs for human *Cryptococcus neoformans* infection". *Rev. Iberoam. Micol.* 16. (1999): 77-81.
- Casadevall, A. and Perfect, J. R. *Cryptococcus neoformans*. Washington: American Society for Microbiology, 1998.
- Ellis, D. H. and Pfeiffer, T. J. "Ecology, life cycle, and infectious propagule of *Cryptococcus neoformans*". *The Lancet* 336. (1990): 923-925.
- Gerds-Grogan, S. and Dayrell-hart, B. "Feline cryptococcosis: a retrospective evaluation". *J Am Anim Hosp Assoc*. 33. (1997): 118- 122.
- Grooters, A. M. and Taboada, J.. "Update on antifungal therapy". *Veterinary Clinics of North America. Small Animal Practice* 33. (2003): 749-758.

- Kerl, M. E. "Cryptococcosis". *Vet Clin Small Anim.* 33. (2003): 737-747.
- Lizarazo, J. and Castañeda, E. "Criptococosis". Restrepo, A., Robledo, J. *et ál. Fundamentos de medicina. Enfermedades infecciosas.* 5a edición. Corporación para Investigaciones Biológicas: Medellín, 1996. pp. 275-282.
- Lumbreras, C., Lizasoain, M., and Aguado, J. M. "Antifúngicos de uso sistémico". *Enferm. Infecc. Microbiol. Clin.* 21. (2003): 366-380.
- Malik, R., Wigney, D. I., Muir, D. B. *et ál.* "Cryptococcosis in cats: clinical and mycological assessment of 29 cases and evaluation of treatment using orally administered fluconazole". *Journal of Medical and Veterinary Mycology* 30. (1992): 133-144.
- Medleau, L., Greene, C. E., and Rakich, P. M. "Evaluation of ketoconazole and itraconazole for treatment of disseminated cryptococcosis in cats". *American Journal of Veterinary Research* 51. (1990): 1454-1458.
- Medleau, L. *et ál.* "Clinical evaluation of a cryptococcal antigen latex agglutination test for diagnosis of cryptococcosis in cats". *Journal American Veterinary Medical Association* 196. (1990): 1470-1473.
- Mikicuk, M. G., Fales, W. H., and Schmidt, D. A. "Successful treatment of feline cryptococcosis with ketoconazole and flucytosine". *J. Am. Anim. Hosp. Assoc.* 26. (1990): .
- Nelson, R. W. and Couto, C. G. *Small animal internal medicine.* 3rd ed. Missouri: Mosby, 2003.
- Nielsen, K., Cox, G. M., Wang, P. *et ál.* "Sexual cycle of *Cryptococcus neoformans* var. *grubbi* and virulence of congenic α and α isolates". *Infection and Immunity* 71. (2003): 4831-4841.
- Wolf, A. M. "Fungal diseases of the nasal cavity of the dog and cat". *Veterinary Clinics of North America. Small Animal Practice* 22. (1992): 1124-1132.