

January 2007

Absceso pulmonar en el caballo adulto: un reporte de caso

Julio Enrique Gutiérrez Boada
julioguti81@hotmail.com

Olimpo Oliver Espinosa
Universidad Nacional de Colombia, ojolivere@unal.edu.co

Follow this and additional works at: <https://ciencia.lasalle.edu.co/mv>

Citación recomendada

Gutiérrez Boada JE y Oliver Espinosa O. Absceso pulmonar en el caballo adulto: un reporte de caso. Rev Med Vet. 2007;(13): 49-57.

This Artículo de Investigación is brought to you for free and open access by the Revistas científicas at Ciencia Unisalle. It has been accepted for inclusion in Revista de Medicina Veterinaria by an authorized editor of Ciencia Unisalle. For more information, please contact ciencia@lasalle.edu.co.

Absceso pulmonar en el caballo adulto: un reporte de caso

Julio Enrique Gutiérrez Boada* / Olimpo Oliver Espinosa **

RESUMEN

El absceso pulmonar es la consecuencia de la delimitación de un proceso inflamatorio a nivel pulmonar, siendo esta entidad más común en animales jóvenes. El día 25 de febrero de 2006 fue remitido a la Clínica de Grandes Animales de la Universidad Nacional de Colombia, un equino macho de 5 años de edad que presentaba tos crónica, epistaxis, pérdida de peso, ictericia conjuntival e inflamación de los miembros; todos estos síntomas como motivo de consulta. Los hallazgos clínicos y paraclínicos revelaron la presencia de Absceso Pulmonar como diagnóstico final, para lo cual, el paciente fue sometido a una terapia de antibióticos (Rifampicina y Sulfa Trimetoprim) y antiinflamatorios (Flunixin Meglumine). Durante este periodo el paciente desarrolló sintomatología que evidenciaba alteraciones en otros sistemas (Diarrea, Laminitis y Flebitis) los cuales fueron tratados y resueltos para el momento en que fue dado de alta.

Palabras clave: absceso pulmonar, equinos.

PULMONARY ABSCESS IN AN ADULT HORSE: REPORT CASE

ABSTRACT

Pulmonary Abscess is the consequence of an inflammatory process delimitation on the lung, this illness is more common in young horses. On February 25 of 2006, was received at Large Animal Clinic of the National University of Colombia, a male horse, who was 5 years old, with the following symptoms: chronic cough, epistaxis, weight loss, jaundice and inflammation of limbs. The clinic exam found that the patient had a Pulmonary Abscess; for that reason it was started with antibiotic therapy (Rifampicina and Sulfa Trimetoprim) and AINES (Flunixin Meglumine). During that period of time the patient showed different alterations in other systems (Diarrhea, Laminitis and Phlebitis) which were treated and solved, before the patient leave de clinic.

Key words: pulmonary abscess, equine.

* Médico Veterinario Universidad de La Salle. Correo Electrónico: julioguti81@hotmail.com

** Médico Veterinario. M.Sc., D.V. Sc. Director Clínica de Grandes Animales, Departamento de Ciencias para la Salud Animal, Facultad de Medicina Veterinaria y de Zootecnia, Universidad Nacional de Colombia, Bogotá. Correo electrónico: ojolivere@unal.edu.co

Fecha de Recepción: 16 de octubre de 2006.

Fecha de Aprobación: 15 de febrero de 2007.

INTRODUCCIÓN

El absceso pulmonar en el caballo adulto se define como la delimitación de un proceso inflamatorio en el parénquima pulmonar, con presencia de secreción purulenta como consecuencia de un proceso bronconeumónico o pleuroneumónico (Oliver, 2006; Mark y Furner, 1968).

Esta entidad tiene dos formas de presentación, una de tipo primaria, que ocurre en potros menores de 6 meses de edad (Lavoie, 1994) y otra de tipo secundario que se produce en caballos adultos como consecuencia de procesos patológicos como infecciones bacterianas sistémicas, neumonía por aspiración, tromboembolismo, huélfago u Obstrucción Recurrente de las Vías Aéreas (RAO) neoplasias y traumas (Mair y Lane, 1989).

En la historia de caballos adultos con diagnóstico de absceso pulmonar se reporta que son animales de cualquier edad, sexo y raza (Oliver, 2006), sometidos a ejercicio de alto rendimiento (Dorothy et al, 2000), a viajes prolongados (Austin *et al.*, 1995), con historia de Neumonía, Gurma, Pleuroneumonía, intolerancia al ejercicio, fiebre de tipo intermitente, pérdida progresiva de la condición corporal, tos crónica, baja respuesta a tratamientos antibacterianos con reaparición de los signos (Oliver, 2006).

El absceso pulmonar en los caballos adultos siempre es de origen bacteriano. Siendo el *Streptococcus equi var zooepidemicus* un habitante normal de la nasofaringe de todos los equinos, es este el organismo infeccioso comúnmente mas aislado. El recuento más común de Gram es la especie *Actinobacillus spp.* Las infecciones polimicrobiales son frecuentes y pueden llegar al 40% de los casos (Lavoie *et al.*, 1994; Ainsworth *et al.*, 2000).

Se necesita que exista en primera instancia una entidad como una Neumonía, Pleuroneumonía o abscesos en otros órganos, y que por un mal manejo terapéutico de una de estas, se genere la persistencia de una infección localizada por *Streptococcus equi var zooepidemicus*, *Actinobacillus spp.*

Este proceso inflamatorio en el tejido pulmonar, activa los Macrófagos, los cuales inducen la liberación de Citoquinas (IL1, IL6, TNF) que conllevan a pérdida de peso, depresión y fiebre. A su vez, estas células generan quimiotaxis de los Neutrófilos, produciendo en conjunto, la liberación de radicales libres, enzimas proteolíticas e hidrolasas lisosomales, que conducen a un daño tisular, produciendo a largo plazo la cicatrización del tejido a manera de fibrosis. Por otra parte, se presenta la activación por parte de los Macrófagos, del Factor de Angiogénesis, que producen la liberación de fibroblastos, que igualmente generaran fibrosis del tejido comprometido. Esta fibrosis favorece la formación del Absceso Pulmonar, el cual conduce a la presentación de su sintomatología. Se presenta un retención de Ferritina por parte de los Macrófagos, que conduce a una anemia de proceso crónico. Por otro lado las Citoquinas y el Factor de Necrosis Tumoral (TNF), llevan a un aumento del estado catabólico del paciente, presentándose una pérdida de peso progresiva.

Por último, al ser este un proceso inflamatorio crónico localizado, se presenta depresión, fiebre, secreción nasal bilateral de tipo mucopurulenta, tos (aumento del reflejo tusígeno), áreas de matidez o submatidez, zonas sordas y estertores.

Al examen clínico se encuentra un paciente con pobre condición corporal, membranas mucosas pálidas, puede o no haber secreción purulenta y epistaxis, exacerbación del reflejo tusígeno, tos seca o productiva que se aumenta con el ejercicio, leve taquicardia, polipnea, a la auscultación pulmonar pueden haber

zonas sordas con estertores y sibilancias alrededor, matidez sobre el área de percusión, pueden haber efusiones pleurales localizadas y aumento o no de la temperatura corporal (Oliver, 2006).

Los análisis de laboratorio clínico muestran una anemia de proceso crónico cuando los pacientes llevan más de 15 días con esta entidad, el hematocrito puede encontrarse entre 23 y 28%, leucocitosis con neutrofilia, hiperproteinemia, hiperglobulinemia, hiperfibrinogenemia y disminución de la hemoglobina (Lavoie *et al.*, 1994). La prueba de mayor diagnóstico en estos casos son los rayos X de tórax (Falcon *et al.*, 1985), donde se evidencia el foco oval con opacidad de los tejidos blandos (Lavoie *et al.*, 1994). La cavitación es otro hallazgo característico (Ainsworth *et al.*, 2000). La ultrasonografía de tórax puede ayudar al diagnóstico (Lavoie, 1998), pero la lesión puede perderse si hay aire entre el pulmón y la pared torácica. El material que contiene varía de anecogénico a hiperecogénico dependiendo del tipo de exudado que contenga.

Cuando se diagnostica esta entidad, hay que identificar la especie de bacteria con el fin de escoger el tratamiento correcto. El lavado transtraqueal es de gran ayuda para obtener un lavado aséptico de las vías aéreas inferiores. El lavado traqueobronquial y el bronquialveolar, a través del endoscopio (Darien *et al.*, 1990), facilitan la obtención de una muestra para citología y cultivo de bacterias anaerobias y aerobias, y de esta forma poder realizar también un antibiograma (Labonville *et al.*, 2000).

Debido a los signos que presenta esta entidad se puede confundir con ciertas patologías como lo son todas aquellas que cursen con pérdida de condición corporal en los equinos, Anemia Infecciosa Equina, linfoma, abscesos en otros órganos, neoplásia torácica (Sweeney y Gillette, 1989), RAO, IAD y parasitismo.

El diagnóstico oportuno junto con la terapia antibiótica correcta, son la clave para obtener una buena res-

puesta al tratamiento. La terapia en estos casos está enfocada a estabilizar el paciente, según su estado clínico y el tratamiento intensivo contra el Absceso Pulmonar. Por esta razón, se buscan Antibióticos que tengan buena penetración y disponibilidad en el parénquima pulmonar. Se puede usar Ceftiofur (2,2 - 5 mg/Kg) una vez al día; Claritromicina (7,5 mg/Kg) dos veces al día; Cloranfenicol (25 - 50 mg/Kg) cuatro veces al día; Enrofloxacin (5 - 10 mg/Kg); Rifampicina (5 - 10 mg/Kg) dos veces al día; Sulfa Trimetoprim (20 - 30 mg/Kg) dos veces al día; Azitromicina (10 mg/Kg) una vez al día; Eritromicina (Fosfato: 37 mg/Kg, Estolato 10 mg/Kg); Metronidazol para bacterias anaerobias (20 mg/Kg) tres veces al día; Gentamicina (6,6 mg/kg) una vez al día; Penicilinas G Sódica (25000 a 30000 UI/kg) cuatro veces al día (Roy y Lavoie, 2000). Sin embargo, todos tienen inconvenientes que pueden limitar su uso como primera línea para la terapia. Sin embargo las combinaciones con Rifampicina y Eritromicina, Rifampicina y Sulfa Trimetoprim, han demostrado una gran efectividad sobre esta entidad debido a que estos antibióticos se potencian y penetran de manera mejor al absceso, resolviéndolo de manera adecuada. Hay que tener en cuenta que este tratamiento durante más de un mes, además se debe reevaluar el paciente mediante el monitoreo de los signos y mediante rayos X. Por otra parte, se utilizan AINES como Flunixin meglumine (0,5 - 1,1 mg/Kg) o Fenilbutazona (1,1 - 2,2 mg/Kg) con el fin de aliviar el dolor y mejorar el apetito. Broncodilatadores como el Clenbuterol (0,8 - 3,2 microgr/Kg), e hidratación oral como mucolítico en casos severos (Lavoie *et al.*, 2000).

Con el fin de prevenir esta patología se hace necesario mejorar las condiciones de transporte del animal, vacunación contra agentes virales, diagnóstico oportuno de la entidad y uso adecuado de los antimicrobianos, además los caballos afectados deben permanecer en lugares limpios, sin presencia de polvo y con control de la temperatura. La nutrición debe ser controlada debido a que la mayoría de estos pacientes tienden a la anorexia, por esta razón hay que

estimularles la ingestión de alimento suministrándoles comida palatable y alta en energía (Roy y Lavoie, 2000). El objetivo de este artículo es citar la historia, el examen clínico, diagnósticos diferenciales, patología clínica, diagnóstico, tratamiento y la evolución de un paciente con Absceso Pulmonar.

REPORTE DE CASO DOCTOR Hx3226

El día 25 de febrero de 2006 fue presentado a la Clínica de Grandes Animales de la Universidad Nacional de Colombia (sede de Bogotá), un equino macho entero, paso fino colombiano, de 5 años de edad, color blanco, con un peso de 303 kg, procedente de Facatativá. El motivo de consulta fue por la presencia de secreción nasal, epistaxis, pérdida de peso, ictericia conjuntival e inflamación de los miembros. La historia reporta que el día 19 de febrero de 2006 el animal presentó inflamación de los miembros, secreción nasal, epistaxis, membranas mucosas y oculares ictericas y una temperatura corporal de 39°C. Al día siguiente la inflamación de los miembros aumenta, el color de las membranas y la temperatura corporal continúan iguales. Por esta razón se le inicia un tratamiento con Dextromin, tres litros de Solución Ringer Lactato, 20ml de Sulfa Trimetoprim y 15ml de Vethistan®, con lo cual no se obtuvo una respuesta favorable. Se repite el mismo tratamiento durante los siguientes dos días donde se adiciona al plan terapéutico 100ml de calcio y 24ml de Albipen L.A (Ampicilina trihidratada 100mg). Se adiciona a la historia que los signos aparecen ocho días después de haber asistido a una feria. Consume pasto Kikuyo, 2Kg de concentrado y agua a voluntad. El paciente convive con 170 caballos y es el único con la sintomatología ya antes mencionada. No se reporta historia de vermifugación. Se encuentra vacunado contra Encefalitis Equina Venezolana, Influenza Equina y Tétano; todas estas realizadas durante el 2005. Fue Anemia Infecciosa Equina negativa el día 20 de febrero de 2006. Fue positivo a Piroplasmosis.

El examen clínico realizado en la Clínica de Grandes Animales de la Facultad de Medicina Veterinaria y de Zootecnia de la Universidad Nacional de Colombia reveló una condición corporal 3 de 5, una temperatura corporal de 39°C, frecuencia cardiaca de 48 latidos por minuto, frecuencia respiratoria de 20 respiraciones por minuto y membranas mucosas ictericas.

También se encontró depresión, bruxismo, secreción nasal, aparente pérdida de la masa muscular, edema en los miembros, aumento de los sonidos bronquiales, aéreas de submatidez a la percusión que coinciden con zonas sordas auscultadas sobre el campo pulmonar, con la prueba de la bolsa se presentaron estertores en ambos campos pulmonares, en la palpación rectal hay escasa presencia de heces y aumento de tamaño de los nódulos linfáticos y se detecta la presencia de una masa de 6cm x 5cm fluctuante a nivel de la tabla del cuello del lado derecho.

Como problemas iniciales se citaron la anorexia, deshidratación del 8%, epistaxis histórica, secreción nasal histórica y presente, pérdida de peso, ictericia, fiebre, edema en los miembros, estertores pulmonares y masa en el cuello.

Los diagnósticos diferenciales listados fueron Babesiosis, AIE, Absceso pulmonar, Absceso hepático, Púrpura hemorrágica, Absceso peritoneal, Linfoma y para la masa detectada a nivel de la tabla del cuello se citó un Absceso en el cuello.

Como planes diagnósticos se realizaron cuadro hemático, proteínas plasmáticas totales (PPT), fibrinógeno, medición de nitrógeno uréico sanguíneo (BUN), creatinina, medición de gamma glutamil transpeptidasa (GGT), aspartato aminotransferasa (AST), albúmina, lavado traqueo bronquial (LTB), bilirrubina, ecografía, frotis sanguíneo y abdominocentesis que no fue realizada en ese momento. Los resultados del cuadro hemático y de las demás pruebas paraclínicas solici-

tadas muestran una marcada elevación del Hematocrito, Hiperproteinemia, hiperfibrinogenemia, leve aumento del BUN y Creatinina, moderado aumento de GGT y severo aumento de la AST, Bilirrubina total y directa (tabla 1). El lavado traqueo bronquial revela una muestra de color blanquecino con flóculos abundantes de color blanco negruzco, con una celularidad que va de leve a moderada, además presentó bastante moco. El recuento diferencial se muestra en la tabla 2, donde no se observaron bacterias intra o extracelulares. Donde La ecografía realizada sobre la masa pre-

sente en la tabla del cuello revela la presencia de un material anecogénico con flóculos compatibles con un absceso. El frotis sanguíneo no presentó ninguna estructura compatible con hemoparásitos.

Como plan terapéutico se instauró solución Ringer Lactato 50 ml/kg/día, Sulfa Trimetoprim (30mg/kg), Rifampicina (10mg/kg), Flumixin Meglumine (0.5mg/kg) y Ranitidina (6.6mg/kg) y el ingreso del paciente al área de aislamiento debido a los diagnósticos diferenciales que se manejaron en ese momento.

TABLA 1. RESULTADOS DEL CUADRO HEMÁTICO Y DE OTRAS MEDICIONES SOLICITADAS.

Medición	Valor	Valor normal	Unidad
Hematocrito	32	32-47	%
PPT	8,4	6,1-8	g/dl
Leucocitos	10100	5200-13900	Células/ μ l
Neutrófilos	6363	2200-7400	Células/ μ l
Linfocitos	3434	1100-5300	Células/ μ l
Eosinófilos	0	0-600	Células/ μ l
BUN	28	10-24	mg/dl
Creatinina	2,4	1,2-1,9	mg/dl
Fibrinógeno	800	100- 500	mg/dl
AST	436	226-366	U/L
GGT	17	1,3-13,4	U/L
Bilirrubina Total	4,42	1-2	mg/dl
Bilirrubina Directa	0,52	0-0,4	mg/dl

Fuente: (Sandoval *et al.*, 2001).

TABLA 2. RESULTADOS DEL LAVADO TRAQUEO BRONQUIAL (LTB).

Célula	Valor	Valor normal	Unidad
Neutrófilos	58	5	%
Monocitos	28	50	%
Eosinófilos	6	0.5	%
Mastocitos	8	2	%

Fuente: (Sandoval *et al.*, 2001).

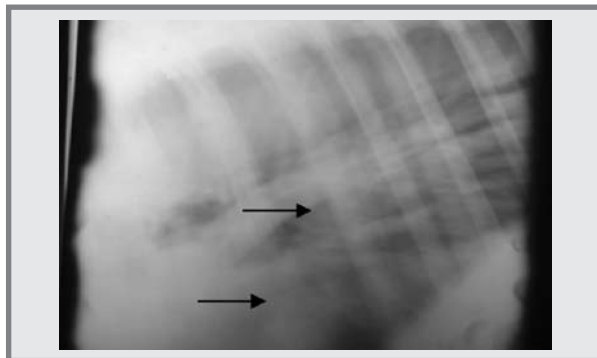
Durante los primeros cinco días de hospitalización el paciente permanece con una actitud deprimida, episodios de fiebre en el transcurso del día, leve taquicardia, membranas mucosas ictéricas, normo a hipermotilidad intestinal. El equino presenta un episodio de diarrea, por lo cual se sugieren diagnósticos diferenciales que apuntan a una Colitis por Antibióticos, *Clostridium perfringens*, *Salmonella spp.* y una colitis de tipo Idiopática. Como medida preventiva y diagnóstica se inicia la toma de coprocultivos seriados los cuales resultan negativos para *Salmonella*

spp. Adicionalmente se envían muestras de sangre al laboratorio para que sean realizados un cuadro hemático y el test para Anemia Infecciosa Equina (AIE). Su sugiere la toma de una radiografía de pulmón del paciente y una abdominocentesis. Los resultados del cuadro hemático solicitadas se muestran en la Tabla 3. El test para AIE resulta negativo para este equino, razón por la cual el paciente es retirado de la pesebrera con angeo, pero este continúa en el área de aislamiento debido a la diarrea que presentaba. La abdominocentesis fue realizada arrojando los siguientes resultados: un líquido rojizo, de apariencia turbia, con proteína de 1gr/dl, Neutrófilos de 90%, Linfocitos del 10% y el laboratorio registra que la muestra estuvo contaminada durante la toma. La radiografía tomada del campo pulmonar muestra las evidentes formaciones nodulares presentes que son compatibles con abscesos pulmonares (Figura 1).

TABLA 3. RESULTADOS DEL CUADRO HEMÁTICO.

Medición	Valor	Valor normal	Unidad
Hematocrito	29	32-47	%
PPT	8,8	6,1-8	g/dl
Leucocitos	12250	5200-13900	Células/ μ l
Neutrófilos	9923	2200-7400	Células/ μ l
Linfocitos	2327	1100-5300	Células/ μ l
Fibrinógeno	800	100- 500	mg/dl

FIGURA 1. RADIOGRAFÍA DEL CAMPO PULMONAR IZQUIERDO, DONDE SON EVIDENTES LAS FORMACIONES NODULARES COMPATIBLES CON ABSCESOS PULMONARES.



Debido a los síntomas revelados por el paciente se decide cambiar el tratamiento de Sulfa Trimetoprim por Gentamicina (6,6mg/kg) y adicionar el uso de Bacitracina (11mg/Kg).

Del día 2 al 6 de marzo el animal presentó una evolución favorable en su actitud ya que esta pasó a ser alerta, la temperatura corporal se mantuvo entre 37,7 y 38,5°C, membranas mucosas rosadas y la diarrea desaparece; pero aún persiste una leve taquicardia. Durante el examen clínico de rutina se percibe la presencia de pulsos digitales en los miembros anteriores, siendo este un hallazgo clínico que hace referencia al inicio de una Laminitis de tipo subagudo, la cual fue confirmada con la “Prueba de la Pinza”, que resultando positiva; por tal razón, se le instauran parches de Nitroglicerina (15mg/vaso), soportes de ranilla y se comienza a madurar el absceso presente en la tabla del cuello con la aplicación de pomada Rubefaciente dos veces al día; adicionalmente, al paciente se le retiran los fluidos, el Fumixin Meglumine y la Bacitracina.

El día 7 de marzo, es realizado el drenaje del absceso presente en la tabla del cuello. Es tomada una muestra del contenido recuperado durante el drenaje, el cual es sometido a citología, obteniéndose los siguientes resultados: una muestra de color amarillo rojizo, de apariencia turbia, con proteína de 6,8gr/dl, un recuento de glóbulos blancos de 12600cel/ μ l, Neutrófilos del 96% y Mononucleares del 4%; además se encuentra una severa destrucción de todas las células observadas y moderada cantidad de Bacterias de tipo coco gram (+) intracelulares. Al tratamiento se le adicionan lavados de la herida con solución yodada al 1% dos veces al día.

Al día siguiente el paciente amanece con un episodio de cólico. El examen clínico revela un animal con una actitud deprimida, con temperatura corporal de 38.2°C, frecuencia cardíaca de 64 lpm, frecuencia respiratoria de 20 rpm, membranas mucosas rosadas,

tiempo de llenado capilar de 2 a 3 segundos, normo a hipomotilidad intestinal y pulsos digitales sobre los cuatro miembros. Al paso de sonda se obtiene alimento finamente picado, se lava el estómago con 40 litros de agua, se administra 1 litro de aceite mineral y Dipirona 20mg/Kg IV. Se camina por 30 minutos, desapareciendo los signos de cólico, además se retira el agua y alimento. Después de pasadas 4 horas del episodio de cólico, el paciente es reintroducido a la dieta de manera lenta y progresiva. Se continúa con la terapia de rutina.

Para los siguientes cuatro días el estado clínico del paciente se estabiliza totalmente, desaparecen los pulsos digitales y la motilidad intestinal evoluciona favorablemente. El tratamiento instaurado es realizado durante estos días y retirados al final de estos.

El paciente es dado de alta el día 15 de marzo de 2006 dando como recomendaciones la limpieza diaria de la herida con solución salina más isodine solución al 1% (1ml por litro) y crema alfa con panela raspada, dentro de la cavidad, hasta que disminuya la herida. Igualmente, se sugiere la reintroducción lenta al concentrado iniciando con 250g el primer día e incrementado 250g cada tercer día hasta llegar a la cantidad de concentrado deseada.

DISCUSIÓN

El diagnóstico de trabajo de absceso pulmonar en el caballo adulto se dio en base a la historia, examen clínico, los resultados de los exámenes paraclínicos, y los hallazgos a los Rayos x los cuales fueron determinantes.

Aunque no es una entidad muy común, se presume que la formación del absceso pulmonar se dio como consecuencia de un proceso crónico a nivel pulmonar derivado de un cuadro clínico o subclínico, al cual se le instauró un tratamiento inespecífico (Oliver, 2006; Mark y Furner, 1968).

La anorexia, pérdida de peso y la fiebre pueden estar asociadas al proceso inflamatorio mediado por citoquinas y FNT biblio.

La secreción nasal observada se debe al proceso inflamatorio en pulmón y a la reacción mucociliar en vías aéreas superiores. El aumento de los sonidos bronquiales y los estertores en ambos campos pulmonares son signos comunes del absceso pulmonar, pero pueden ocurrir en otras entidades que cursen con inflamación pulmonar ya sea de tipo infeccioso o alérgico. (Oliver, 2006; Mark y Furner, 1968).

En este caso la ictericia presentada fue atribuida a la falta de consumo de alimento; sin embargo la ictericia puede ocurrir también en casos de hemólisis intravascular, afecciones hepáticas.

El bruxismo se asocia a úlcera gástrica, posiblemente producida por la anorexia histórica y a los factores estresantes que predisponen al paciente a presentar esta complicación.

El absceso en la tabla del cuello se debe con una alta probabilidad a la mala administración de fármacos intramusculares. La ultrasonografía fue de gran ayuda para diagnosticar y evaluar la evolución del absceso en la tabla del cuello y de esta manera poder drenarlo en el momento indicado.

La deshidratación del 8 al 10%, es ocasionada por el bajo consumo de agua por parte del paciente debido a la anorexia, lo cual generó la leve azotemia prerenal que presentaba el paciente a su llegada.

El edema en los miembros es un signo compatible con púrpura hemorrágica, ya que es una entidad que se produce como secuela de infecciones presentes por *Streptococcus spp.*

Los rayos x permitieron el diagnóstico, cuyo resultado reflejó formaciones nodulares radio-opacas compatibles con abscesos pulmonares.

Los resultados de hematología demuestran una anemia debida a una inflamación de proceso crónico presente en el paciente. La hiperfibrinogenemia e hiperproteïnemia mostrada en el paciente son comunes en absceso pulmonar debido a que existe un proceso inflamatorio activo. Todos estos hallazgos son compatibles con la entidad de Absceso Pulmonar (Lavoie *et al.*, 1994).

En el lavado traqueo bronquial se presenta un severo aumento de neutrófilos característico de una reacción de hipersensibilidad de tipo III, que puede ser atribuido a la formación de complejos antígeno-anticuerpo (Darien *et al.*, 1990; Labonville *et al.*, 2000).

La anemia infecciosa equina se manejó como uno de los diferenciales debido a la pirexia crónica intermitente, ictericia y anorexia presentados por el animal durante su estadía en el hospital, los cuales son signos comunes de esta entidad, siendo esta descartada por una prueba de coggin negativa

El linfoma causa pérdida del apetito, depresión, pérdida de peso, fiebre, linfadenopatía y edema, signos compatibles con los presentados por el paciente.

La ictericia y el edema en los miembros, son también hallazgos compatibles con un absceso hepático, por esto se lista dentro de los diagnósticos diferenciales.

El uso de STMP y Rifampicina a las dosis indicadas se instauró debido a que son antibióticos de amplio espectro y además actúan sinérgicamente en la penetración a nivel de un absceso (Oliver, 2004; Lavoie *et al.*, 2000).

La hidratación con Ringer lactato se instaura para corregir la deshidratación y mantener el volumen de líquidos que requiere el animal y corregir la leve azotemia prerrenal.

La diarrea que presentó el paciente durante su estadía, se le atribuye muy posiblemente al uso de antibióticos, a factores de estrés, Colitis por *Clostridium perfringens* y *Salmonella spp* y a una colitis Idiopática. Diagnósticos diferenciales que fueron descartados mediante coprocultivos seriados (Oliver, 2006).

La terapia con Bacitracina se instauró por su acción efectiva sobre agentes anaerobios gram positivos y por su capacidad de mejorar la consistencia de las heces (Oliver, 2006).

El uso de la Gentamicina se instaura debido a su gran capacidad de penetración en tejidos y su espectro contra agentes Gram(-) (Oliver, 2006; Lavoie *et al.*, 2000).

El *Flunixin Meglumine* se instauró por sus propiedades antiinflamatorias, antipirético y antiendotóxico (Roy y Lavoie, 2002).

Se instauró el tratamiento profiláctico con Ranitidina debido a que los pacientes hospitalizados y con tratamiento con AINES, tienden a presentar úlceras gástricas.

El tratamiento de venas con MgSO₄, fue aplicado con el fin de disminuir la inflamación y el edema de la región de las venas yugulares. El DMSO se usa para el tratamiento de la flebitis debido a sus propiedades antiinflamatorias (Wood, 1975).

La OTC se utilizó por su efecto bacteriostático y que es absorbida a través de la piel para el control de los émbolos bacterianos liberados a partir de los posibles focos de infección en las venas.

Los parches de nitroglicerina se instauraron buscando una producción endotelial de óxido nítrico el cual es un potente vasodilatador endógeno de las arterias digitales. Los soportes de ranilla se implementan

buscando una disminución de la fuerza del tendón flexor digital profundo para evitar que se favorezca la rotación de tercera falange. Además esta amplia

el área de apoyo del miembro disminuyendo presión y mejorando perfusión de las láminas coriales y el casco en general (Oliver, 2006).

BIBLIOGRAFÍA

- Ainsworth, D. *et al.* "Effects of pulmonary abscess on racing performance of horses treated at referral veterinary medical teaching hospitals: 45 cases (1985-1997)". *J. Am. Vet. Med. Ass.* 216. (2000): 1282-1287.
- Bartlett, J. *Lung abscess. In: Cecil Textbook of Medicine, 20th edn., Ed: F. Plum, W.B. Saunders Co., Philadelphia, 1996: 413-416.*
- Bernard, B.; Dugan, J.; Pierce, S. y Gardiner, I. "The influence of foal pneumonia on future racing performance". *Proc. Am. Ass. equine Practnrs.* 37. (1991): 17-18.
- Davis, E. y Wilkerson, M. *Current therapy in equine medicine (5° ed).* Manhattan, Kansas: Hemolytic Anemia., 2003 344-348.
- Falcon, J. *et al.* "Clinical and radiographic findings in *Corynebacterium equi* pneumonia of foals". *J. Am. Vet. Med. Ass.* 186. (1985): 593-599.
- Hodgson, J. y Hodgson, D. *Current therapy in equine medicine (5° ed).* Sydney Tracheal Aspirates: Indications, technique and interpretation, 2003: 401-406.
- Lavoie, J.; Fiset, L. y Laverty, S. "Review of 40 cases of lung abscesses in foals and adult horses". *Equine Vet. J.* 26. (1994): 348-352.
- - -. "Review of 40 cases of lung abscess in foals and adult horses". *Equine Vet. J.* 26. (1994): 348-352.
- Mair, T. y Lane, J. "Pneumonia, lung abscesses and pleuritis in adult horses: a review of 51 cases". *Equine Vet. J.* 21. (1989): 175-180.
- Oliver, O. y Stampfli, H. "Acute Diarrhea in the Adult Horse: Case Example and Review". *Vet Clin Equine* 22. (2006): 73-84.
- Roy, F. y Lavoie, P. "Diagnosis and management of pulmonary abscesses in the horse". *Equine Vet.* 14. (2002): 322-327.
- Reef, V. "Thoracic ultrasonography: non cardiac imaging". *Equine Diagnostic Ultrasound, 1st edn.* Philadelphia: V.B. Reef, W.B. Saunders (1998): 187-214.
- Sánchez, L. *et al.* "Use of diagnostic thoracoscopy and partial pneumonectomy for the treatment of a pulmonary abscess and bronchopleural fistula in a Thoroughbred filly". *Equine Vet.* 14. (2002): 290-294.
- Sandoval, W. y Moreno, C. *Parámetros hematológicos y bioquímicos de equinos sanos en la sabana de Bogotá 2600 metros sobre el nivel del mar.* Universidad Nacional de Colombia, 2006.
- Sponseller, A. *Current therapy in equine medicine (5° ed.)* Equine Infectious Anemia, 2003: 45-47.
- Stampfli, H. y Oliver, O. "Chronic Diarrhea and Weight Loss in Three Horses". *Vet Clin Equine* 22. (2006): 27-35.
- Viel, L. y Hewson, J. *Current therapy in equine medicine (5° ed.)*. Ontario: Bronchoalveolar Lavage, 2003: 407-411.
- Wilson, D. y Lofstedt, J. *Large animal internal medicine, alterations in Respiratory function (2° ed.)*, 1996: 46-99.