

January 2014

Enfermedad valvular degenerativa canina: reporte de caso

Carmenza Janneth Benavides Melo
Universidad de Nariño, benavidesmelo@gmail.com

Carlos Alberto Chaves Velázquez
Universidad de Nariño, cachavesv@unal.edu.co

Juan Manuel Astaíza Martínez
Universidad de Nariño, astaizajm@gmail.com

Alejandro Moncayo Sarasty
alienandro_04@hotmail.com

Pedro Vargas Pinto
Universidad de La Salle, pavargas@unisalle.edu.co

Follow this and additional works at: <https://ciencia.lasalle.edu.co/mv>

Citación recomendada

Benavides Melo CJ, Chaves Velázquez CA, Astaíza Martínez JM, Moncayo Sarasty A y Vargas Pinto P. Enfermedad valvular degenerativa canina: reporte de caso. *Rev Med Vet.* 2014;(28): 91-102. doi: <https://doi.org/10.19052/mv.3184>

This Article is brought to you for free and open access by the Revistas Unisalle at Ciencia Unisalle. It has been accepted for inclusion in Revista de Medicina Veterinaria by an authorized editor of Ciencia Unisalle. For more information, please contact ciencia@lasalle.edu.co.

Enfermedad valvular degenerativa canina: reporte de caso

Carmenza Janneth Benavides Melo¹ / Carlos Alberto Chaves Velásquez² /
Juan Manuel Astaíza Martínez³ / Alejandro Moncayo Sarasty⁴ / Pedro Vargas Pinto⁵

Resumen

En caninos, la enfermedad valvular degenerativa o endocardiosis es la patología cardiovascular con mayor prevalencia. Se caracteriza por regurgitación de la sangre hacia las aurículas, con disminución del gasto cardíaco, lo que lleva a sobrecarga de volumen con hipertrofia excéntrica e insuficiencia cardíaca congestiva. Este reporte tiene como objetivo describir los hallazgos clínicos y de necropsia de un canino, sugestivos de una endocardiosis valvular. El paciente ingresó por consulta externa a la Clínica Veterinaria Carlos Martínez Hoyos, de la Universidad de Nariño (Pasto, Colombia). Su propietario lo reportó enfermo desde hacía dos meses, con signos de enfermedad respiratoria, pérdida de peso y decaimiento. En el examen clínico se encontraron membranas mucosas muy pálidas, disnea inspiratoria, estertores, desdoblamiento de S2, soplo de regurgitación mesosistólico grado 4 y dilatación abdominal con signo de choque de onda positivo. En la necropsia se evidenció abundante cantidad de material de aspecto acuoso traslúcido en cavidad abdominal, torácica y pericárdica, corazón severamente aumentado de tamaño, redondeado, con engrosamiento de válvulas atrioventriculares, hígado con moderada disminución de tamaño y evidencia de lobulillación, riñones severamente disminuidos de tamaño y pálidos de superficie irregular con presencia de múltiples áreas quísticas en región corticomedular. Se tomaron muestras de estos tejidos y se fijaron en formol bufferado al 10 %, para después ser procesadas para análisis histopatológico en el Laboratorio de Patología de la Universidad de Nariño, mediante la técnica de hematoxilina y eosina de rutina. De esta manera se diagnostica como *enfermedad valvular degenerativa*.

Palabras clave: cardiopatía, lesión, perro, válvula mitral.

1 Médica veterinaria, Esp. Docente, Departamento de Salud Animal, Grupo de investigación en Medicina Interna y Farmacología Veterinaria (MIFARVET), Universidad de Nariño, Pasto, Colombia.

✉ benavidesmelo@gmail.com

2 Médico veterinario, Esp. Docente, Departamento de Salud Animal. Patólogo, Grupo de investigación en Medicina Interna y Farmacología Veterinaria (MIFARVET), Universidad de Nariño, Pasto, Colombia.

✉ cachavesv@unal.edu.co

3 Médico veterinario zootecnista, Esp., Msc. Docente, Departamento de Salud Animal, Grupo de investigación en Medicina Interna y Farmacología Veterinaria (MIFARVET), Universidad de Nariño, Pasto, Colombia.

✉ astaizajm@gmail.com

4 Médico veterinario. Práctica privada, Pasto, Colombia.

✉ alienandro_04@hotmail.com

5 Médico veterinario, MSc. PhD. Docente Facultad de Ciencias Agropecuarias Universidad de la Salle, Bogotá, Colombia.

✉ pavargas@unisalle.edu.co

Cómo citar este artículo: Astaíza Martínez JM, Benavides Melo CJ, Chaves Velásquez CA, Moncayo Sarasty A, Vargas Pinto P. Enfermedad valvular degenerativa canina: reporte de caso. Rev Med Vet. 2014;(28): 91-102.

Canine Degenerative Valve Disease: A Case Report

Abstract

Degenerative valvular disease or endocardiosis is the most common cardiovascular pathology in dogs. It is characterized by regurgitation of blood into the atria with decreased cardiac output, leading to volume overload with eccentric hypertrophy and congestive heart failure. This report describes the clinical and autopsy findings of a dog, suggestive of valvular endocardiosis. The patient was admitted to the outpatient Veterinary Clinic "Carlos Martínez Hoyos" at the University of Nariño (Pasto, Colombia). His owner said the dog was sick for two months, with signs of respiratory disease, weight loss, and decay. Clinical examination showed very pale mucous membranes, inspiratory dyspnea, rale, split S2, grade 4 mid-systolic murmur of regurgitation, and abdominal dilatation with sign of positive shock wave. Necropsy evidenced plenty of translucent watery material in the abdominal, chest and pericardium cavity, severely enlarged and rounded heart with thickened atrioventricular valves, moderate reduction in liver size and signs of lobulation, severely diminished and pale kidneys with

irregular surface showing the presence of multiple cystic areas in corticomedullary region. Samples were taken from these tissues and fixed in 10% buffered formalin to be processed for histopathological analysis at the Laboratory of Pathology at the University of Nariño, using hematoxylin and eosin stain. This way, *degenerative valvular disease* was diagnosed.

Keywords: cardiopathy, injury, dog, mitral valve.

Doença valvular degenerativa canina: repórter de caso

Resumo

Em caninos, a doença valvular degenerativa ou endocardiose é a patologia cardiovascular com maior prevalência. Caracteriza-se por regurgitação do sangue até as aurículas, com diminuição do gasto cardíaco, o que leva a sobrecarga de volume com hipertrofia excêntrica e insuficiência cardíaca congestiva. Este relatório tem como objetivo descrever os achados clínicos e de necropsia de um canino, sugestivos de uma endocardiose valvular. O paciente ingressou por consulta externa na Clínica Veterinária Carlos Martínez Hoyos, da Universidade de Nariño (Pasto, Colômbia). Seu proprietário o reportou doente há dois meses, com signos de doença respiratória, perda de peso e decaimento. No exame clínico se encontraram membranas mucosas muito pálidas, dispneia inspiratória, estertores, desdobramento de S2, sopro de regurgitação mesos sistólico grau 4 e dilatação abdominal com signo de choque de onda positivo. Na necropsia se evidenciou abundante quantidade de material de aspecto aquoso translúcido em cavidade abdominal, torácica e pericárdica, coração severamente aumentado de tamanho, arredondado, com engrossamento de válvulas atrioventriculares, fígado com moderada diminuição de tamanho e evidência lobular, rins severamente diminuídos de tamanho e pálidos, com superfície irregular com presença de múltiplas áreas císticas em região corticomedular. Tomaram-se amostras destes tecidos e se fixaram em formol tamponado a 10 %, para depois ser processadas para análise histopatológica no Laboratório de Patologia da Universidade de Nariño, através de técnica de hematoxilina e eosina de rotina. Desta maneira se diagnostica como doença *valvular degenerativa*.

Palavras chave: cardiopatia, lesão, cachorro, válvula mitral.

INTRODUCCIÓN

La enfermedad valvular mitral crónica debida a degeneración mixomatosa es la lesión cardiovascular más común en perros, y ha sido reconocida por más de 100 años como causa de falla cardíaca congestiva (1). Otros nombres de la enfermedad son endocarditis valvular crónica fibrosa (nodosa), endocarditis valvular crónica, enfermedad valvular crónica, endocardiosis, fibrosis valvular mitral crónica, esclerosis nodular senil, degeneración mucóide, enfermedad valvular mixomatosa crónica y enfermedad valvular mitral degenerativa (2).

La enfermedad valvular degenerativa (EVD) es la alteración con mayor prevalencia. El 75 % de los pacientes caninos llevados a consulta cardiológica son diagnosticados en diferentes estadios de la enfermedad (2) y en perros de razas pequeñas mayores de 8 años puede ser del 90 % (3). La presentación clínica de la EVD ocurre con mayor frecuencia en animales adultos (> 7 años) de razas pequeñas como poodle estándar y miniatura, schnauzer, pinscher, entre otras, y criollos menores de 15 kg. En algunos casos se pueden encontrar en razas como labrador o criollos de talla grande (4-6).

La EVD afecta principalmente a las valvas y cuerdas tendinosas de las válvulas mitral y tricúspide. En un 60 % de los casos se ve afectada solo la válvula mitral; en un 30 % la válvula mitral y la tricúspide, y en un 10 % solo la tricúspide (7). La etiología de la degeneración valvular, hasta el momento, no es del todo clara. Existen varias teorías al respecto; algunos autores sugieren como causa un factor poligénico hereditario, y se basan principalmente en estudios realizados en la raza Cavalier King Charles Spaniel y daschunds. Otros sugieren una anomalía bioquímica básica en la composición del colágeno y este defecto responde a lo que se conoce como “hipótesis de la respuesta a la injuria”. Para otros, la posible causa sería una “discolagenosis”, es decir, un trastorno en la síntesis, contenido u organización del colágeno (8-10).

El trauma generado por el flujo sanguíneo puede llevar a una alteración de la función celular endotelial y de ese modo provocar cambios subendoteliales en la válvula que conducirían a la degeneración mixomatosa; también se ha especulado que algunas sustancias vasoactivas (por ejemplo, la endotelina y el óxido nítrico) podrían desempeñar un papel en la patogénesis (11).

La lesión en la degeneración valvular se trata de un engrosamiento de las valvas que afecta sobre todo el borde de coaptación. Macroscópicamente, estas lesiones son en un comienzo puntiformes, luego se van agrupando en pequeños nódulos y se unen formando áreas más grandes que producen un aumento del tejido valvular y la retracción de estas. En las primeras etapas de la enfermedad, el alargamiento de las cuerdas tendinosas y laxitud del tejido valvular produce un prolapso mitral, sin regurgitación. Luego, con la evolución del proceso hay una falla en la coaptación de las valvas y comienza la regurgitación de sangre desde el ventrículo hacia

la aurícula, que producirá el signo cardinal de esta enfermedad: el soplo (8,12).

Desde el punto de vista histológico, la enfermedad se caracteriza por una notable expansión de la *pars spongiosa*, que invade y produce una disrupción focal de la *pars fibrosa*. Este cambio en la *spongiosa* hace que tome la apariencia de tejido mesenquimatoso embrionario, por lo que se lo conoce como tejido mixomatoso, el cual está compuesto por células ahusadas y estrelladas, en medio de una matriz extracelular formada por mucopolisacáridos. En la *pars fibrosa* los cambios incluyen la hialinización, la dilatación y la fragmentación de los haces y en casos severos solo se observan restos aislados de capa fibrosa (8).

La deformación valvular supone que esta sea incompetente, lo cual permite el flujo de sangre del ventrículo hacia la aurícula durante la sístole ventricular. Se produce una sobrecarga de volumen con dilatación de aurícula e hipertrofia ventricular excéntrica que puede evolucionar a insuficiencia cardíaca izquierda (EVD mitral) o derecha (EVD tricúspide) y arritmias cardíacas (7).

La EVD puede llevar a insuficiencia cardíaca congestiva, en la cual la actividad neurohormonal mediada principalmente por la noradrenalina, la angiotensina II y la aldosterona generan remodelación cardíaca. Como consecuencia de estos y otros cambios fisiopatológicos, el animal presenta signos congestivos como edema pulmonar, ascitis y en algunas raras ocasiones edemas periféricos (2).

El diagnóstico se realiza mediante la observación del paciente y examen clínico completo. Adicional a esto, la radiografía de tórax y la ecocardiografía son herramientas útiles para confirmar y complementar el diagnóstico. La auscultación permite la detección de un soplo que tiende a ser audible en el lado izquierdo del tórax y a presentar diversos grados de

intensidad (13). La radiografía de tórax permite establecer la relevancia hemodinámica del soplo y obtener imágenes base para futura comparación (14).

La ecocardiografía, combinando las imágenes 2D, modo M y Doppler, permite la evaluación de la estructura y la función valvular, así como establecer presiones de llenado y en muchas ocasiones, la función ventricular (sistólica y diastólica) y el grado de remodelación de las cámaras (15).

En las primeras etapas de la entidad, el grado de insuficiencia es leve y el organismo responde a la falla mitral con una serie de mecanismos compensadores que se ponen en juego, principalmente debido a la disminución del gasto cardíaco. El International Small Animal Cardiac Health Council (ISACH) propuso una clasificación de la insuficiencia cardíaca congestiva:

Clase I. Paciente asintomático:

- A) Están presentes signos de enfermedad cardíaca, pero sin signos de compensación evidentes.
- B) Están presentes signos de enfermedad cardíaca, con signos de compensación detectados radiooecográficamente.

Clase II Falla cardíaca leve a moderada:

Signos: intolerancia al ejercicio, tos, taquipnea, distress respiratorio, leve ascitis.

Clase III. Falla cardíaca avanzada:

Signos obvios de falla cardíaca avanzada, disnea, profunda intolerancia al ejercicio, signos de hipoperfusión en reposo, paciente moribundo o en *shock* cardiogénico.

- A) Pacientes ambulatorios.
- B) Pacientes que requieren hospitalización (8).

Para el diagnóstico de la enfermedad valvular degenerativa se pueden realizar radiografías, ecocardiografía,

electrocardiogramas, y los hallazgos clínicopatológicos pueden ser normales o reflejar cambios asociados a insuficiencia cardíaca congestiva (16,17).

DESCRIPCIÓN DEL CASO

Fue remitido al área de patología del programa de Medicina Veterinaria de la Universidad de Nariño un paciente de especie canino, raza mestiza, macho, 13 años de edad aproximadamente, 18 kg de peso, condición corporal 2/5, que ingresó por consulta externa a la Clínica Veterinaria Carlos Martínez Hoyos. El propietario reportó que el paciente estaba enfermo desde hace dos meses. Los signos observados fueron tos persistente, disnea, pérdida de peso, decaimiento, para lo cual recibió tratamiento sin respuesta favorable. No tenía reporte de vacunas ni desparasitaciones.

Examen clínico

Temperatura, 39,1 °C; frecuencia cardíaca, 136 latidos/min; pulso femoral, 128 latidos/min; frecuencia respiratoria, 36 respiraciones/min; tiempo de llenado capilar, 1 s; estado mental del paciente, depresión.

Sistema respiratorio: disnea, sonido vesicular disminuido, crepitaciones y estertores.

Sistema cardiovascular: membranas mucosas (oral, conjuntiva, prepucial) pálidas. Desdoblamiento de S2 y soplo de regurgitación mesosistólico grado 4.

Sistema digestivo: enfermedad periodontal de tercer grado, distensión abdominal con prueba de choque de onda positiva.

Pruebas diagnósticas

El hemograma evidenció leucocitosis asociado a bandemia, neutrofilia, linfopenia absoluta e hipoproteíнемia. La química sanguínea mostró alaninamino-

transferasa (ALT) incrementada. En el uroanálisis se encontró isostenuria (1,010). El estudio radiográfico mostró aumento de tamaño de la silueta cardíaca y evidencia de infiltrado pulmonar alveolar difuso (figuras 1A y 1B).

Tratamiento instaurado

Furosemida 2 mg/kg vía intravenosa.

El paciente después de la terapia instaurada presenta una leve mejoría, pese a lo cual el propietario decide realizar la eutanasia.

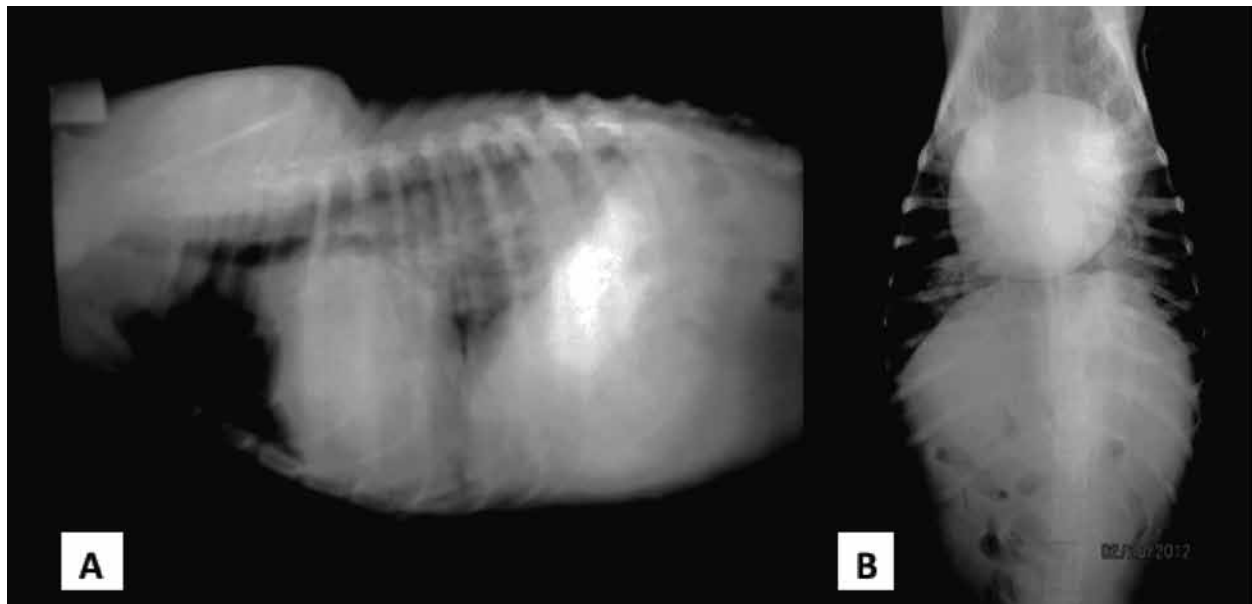
Hallazgos de necropsia

Descripción macroscópica

Apariencia externa: condición corporal 2/5, membranas mucosas oral y conjuntival severamente pálidas (figura 2).

Sistema cardiovascular: saco pericárdico con abundante material de aspecto acuoso (figura 3D). Corazón con severo aumento de tamaño, forma redondeada, septo severamente desviado, con severo adelgazamiento de sus paredes; pérdida de la relación del grosor de la pared del atrio y ventrículo izquierdo respecto al lado derecho (relación 2/1) (figuras 3A y 4A); al corte transversal se observa ligero engrosamiento de la pared interna del ventrículo derecho (figuras 5A y 5B). Válvulas atrio-ventriculares severamente engrosadas con múltiples placas de coloración blanquecina de 0,5 cm de diámetro distribuidas al azar (figuras 4B, 4C y 4D). Cavidad torácica con abundante cantidad de material de aspecto acuoso.

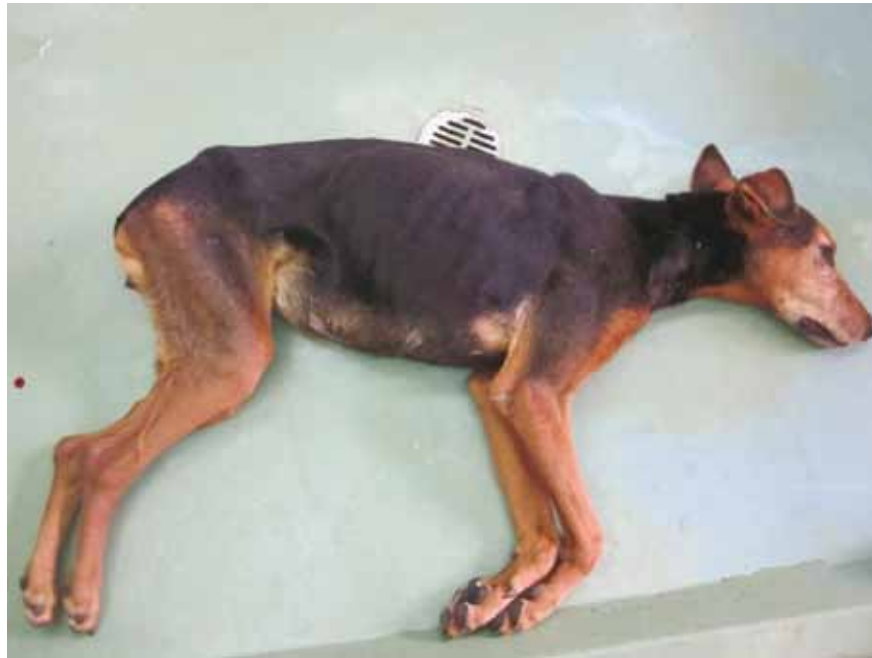Figura 1. Radiografía A) lateral, B) ventrodorsal



Aumento del tamaño de la silueta cardíaca y evidencia de infiltrado pulmonar alveolar difuso.

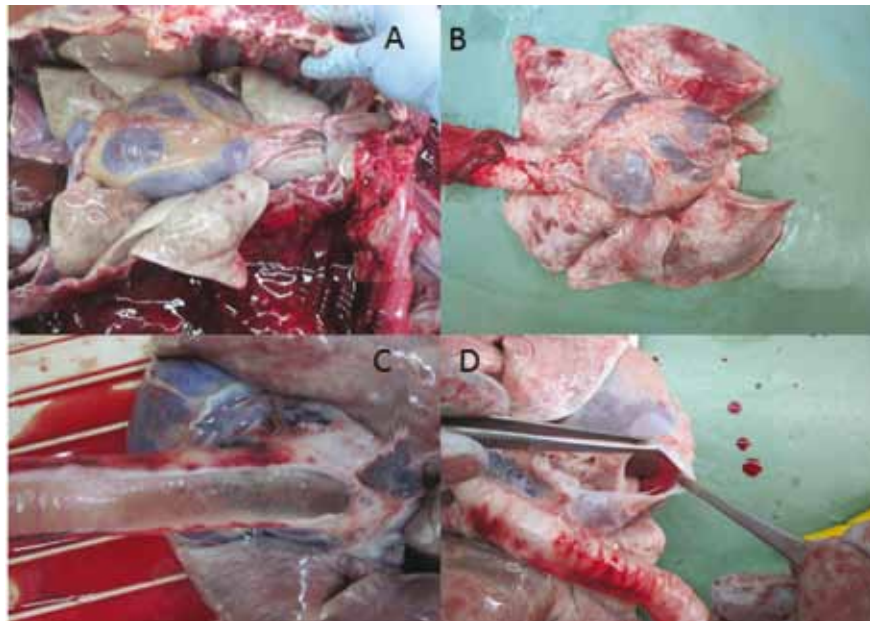
Fuente: Clínica Veterinaria Carlos Martínez Hoyos de la Universidad de Nariño.

Figura 2. Apariencia externa



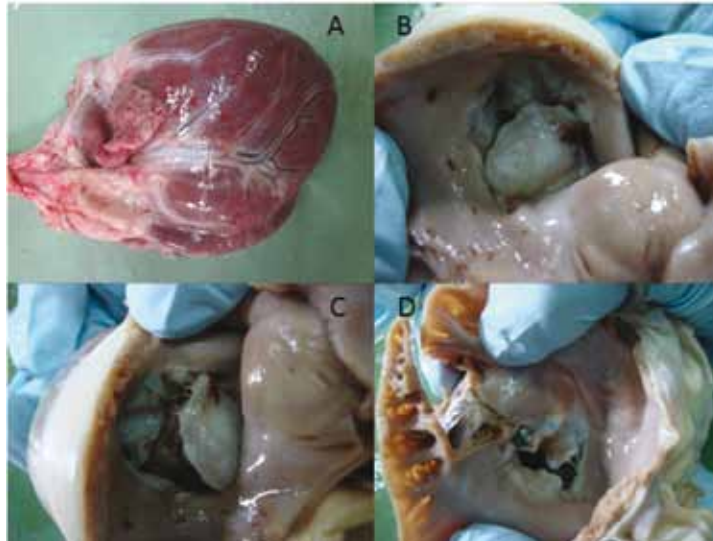
Fuente: Laboratorio de Patología, Universidad de Nariño.

Figura 3. Paquete cardiopulmonar



A) y B) corazón con severo aumento de tamaño; C) presencia de abundante contenido de aspecto espumoso en tráquea; D) saco pericárdico con abundante cantidad de líquido de aspecto acuoso.
Fuente: Laboratorio de Patología, Universidad de Nariño.

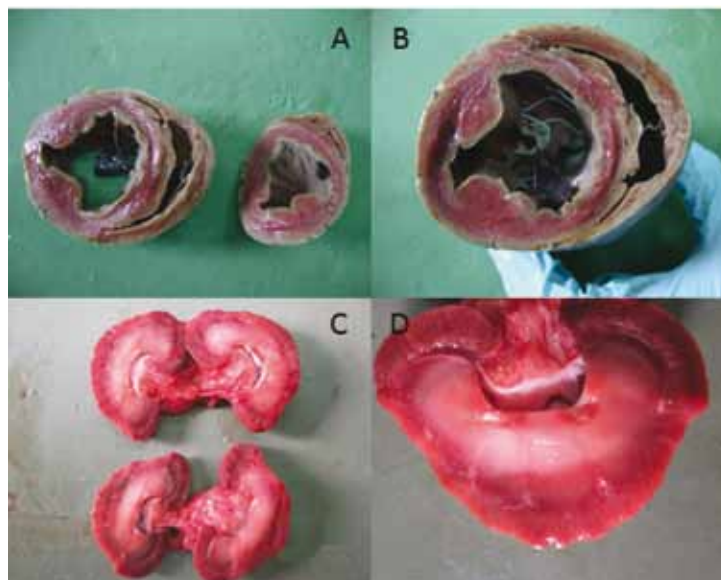
Figura 4. Corazón



A) corazón severamente aumentado de tamaño; B), C) y D) válvulas atrioventriculares severamente engrosadas con presencia de áreas de color blanquecino y marrón de distribución multifocal.

Fuente: Laboratorio de Patología, Universidad de Nariño.

Figura 5. Cortes de corazón y riñón



A) y B) severa dilatación de ventrículos; en B) adicionalmente se observa evidencia de hipertrofia de la pared del ventrículo derecho; C) y D) se observa disminución de contorno renal; riñones disminuidos de tamaño con severa dilatación de la pelvis renal y severa disminución de la región cortical.

Fuente: Laboratorio de Patología, Universidad de Nariño.

Sistema respiratorio: árbol traqueobronquial con abundante cantidad de material de aspecto espumoso (figura 3C), pulmones severamente pálidos con presencia de múltiples áreas de forma irregular de tamaños variables de coloración blanquecina y rojiza distribuidas al azar en todos los lóbulos pulmonares al corte moderadamente congestionados (figuras 3A y 3B).

Sistema urogenital: riñones severamente disminuidos de tamaño y pálidos, superficie irregular, consistencia semidura al corte con presencia de áreas quísticas distribuidas al azar. No se observa una división clara de la región corticomédular, pelvis renal severamente dilatada (figuras 5C y 5D).

Sistema digestivo: cavidad abdominal con abundante cantidad de material de aspecto acuoso translúcido. Estómago: serosa levemente pálida, con escaso contenido de aspecto seroso; mucosa severamente pálida con áreas de coloración rojiza, forma irregular distribuidas al azar en porción glandular. Intestino delgado: serosa con moderada evidencia de la vascularización, escaso contenido amarillento de aspecto mucoide en duodeno de color beige, mucosa severamente pálida. Intestino grueso: similares cambios descritos en intestino delgado. Hígado de aspecto retraído, disminuido de tamaño, con moderada evidencia de lobulillación hepática, presencia de áreas de forma lineal de coloración blanquecina en sus bordes y moderado aumento en su consistencia al corte. Páncreas levemente pálido.

Sistema nervioso: aparentemente normal.

Sistema hematopoyético: bazo levemente disminuido de tamaño, presencia de áreas de coloración blanquecina, de forma irregular de aproximadamente 1 cm de longitud en borde libre, al

corte moderadamente congestionado. Ganglios linfáticos mesentéricos moderadamente aumentados de tamaño, de aspecto hemorrágico y edematoso. Ganglios linfáticos traqueobronquiales severamente aumentados de tamaño de aspecto hemorrágico y edematoso.

Sistema muscular: aparentemente normal.

Diagnóstico de necropsia: los hallazgos macroscópicos evidencian un proceso dilatatorio cardiaco biventricular probablemente de origen valvular; adicionalmente en riñones se evidenciaron hallazgos compatibles con falla renal crónica.

Descripción microscópica

Corazón: con leves cambios microcirculatorios, múltiples focos de congestión, hemorragia y edema distribuidos al azar, moderado aumento del espacio interfibrilar, se observa de moderado a severo ondulamiento y adelgazamiento de fibras musculares. Cardiomiocitos con moderados cambios degenerativos. En algunos núcleos de las fibras musculares se evidencian de aspecto retraído, pignóticos y algunos tumefactos. Válvulas atrioventriculares con escasas áreas hemorrágicas distribuidas al azar. En porción esponjosa y fibrosa se evidencian focos con moderada proliferación de tejido conectivo de aspecto mixoide, moderada separación de fibras y moderada expansión de la porción esponjosa respecto a la porción fibrosa (figuras 6B, 6C y 6D).

Pulmón: moderados cambios microcirculatorios; múltiples áreas de hemorragia, extravasación de eritrocitos, material fibrinoide y escasos focos de edema distribuidos al azar en espacio alveolar. Presencia de algunos monucleares macrófagos en espacio alveolar libres y con material fagocitado compatible con hemosiderina y focos de eritrofagocitosis (figura 6A).

Riñón: moderado ondulamiento de superficie externa, severos cambios degenerativos en corpúsculos renales, severa retracción glomerular, aumento en espacio de Bowman con presencia de material proteináceo, moderado engrosamiento de cápsula de Bowman y presencia áreas de aspecto quístico. Severa proliferación de tejido conectivo en espacio intersticial de corteza y médula. Túbulos moderadamente dilatados, en algunas áreas se observa severo aplanamiento del epitelio tubular, severa proteinuria y cilindruria.

Hígado: leve congestión centrolobulillar, pérdida de la arquitectura de cordones de hepatocitos, áreas de inversión del patrón lobulillar, moderados cambios degenerativos en hepatocitos, moderado cambio hidrópico y leve cambio graso distribuido al azar mucho más marcado en región perilobulillar (figura 7).

Bazo: severa congestión y hemorragia difusa en pulpa blanca y roja, presencia de abundantes pigmentos derivados de la hemoglobina libres y fagocitados y severa depleción linfoidea mixta.

Ganglios linfáticos: moderados cambios microcirculatorios: moderado a severo edema en seno subcapsular, corteza y médula y moderada hemorragia difusa en región medular que en algunos cortes es severa. Intestino sin cambios histopatológicos llamativos; sin embargo, en un corte se observa en mucosa ligera proliferación de tejido conectivo.

DISCUSIÓN

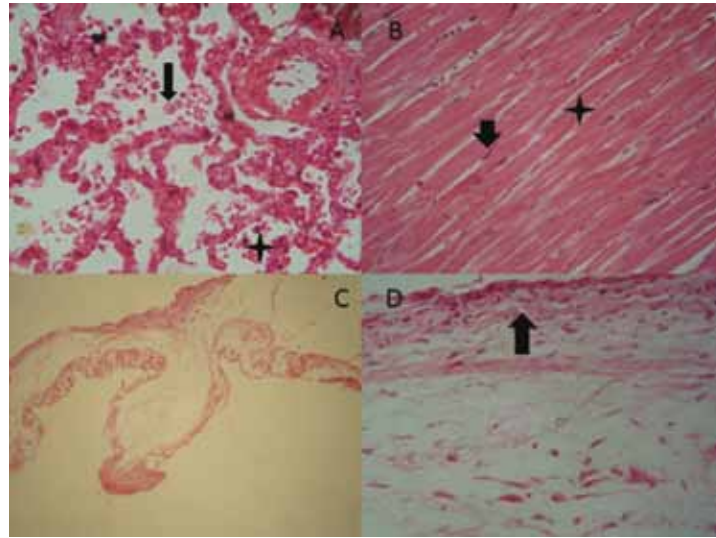
El incremento de leucocitos, segmentados y bandas del paciente indica la presencia de inflamación y la linfopenia se asocia principalmente a estrés. La hipoproteinemia podría asociarse a disminución en la síntesis proteica debido a insuficiencia hepá-

tica e insuficiencia cardiaca congestiva. La densidad urinaria es considerada isostenúrica (18).

Las radiografías torácicas en estos pacientes de manera característica muestran algún grado de aumento de tamaño de la aurícula izquierda y ventrículo izquierdo, que progresan a lo largo de meses o años. A medida que la aurícula se agranda, produce un desplazamiento dorsal del bronquio principal. El aumento marcado de la aurícula causa compresión sobre el tronco principal del bronquio izquierdo (16), de ahí la sintomatología mostrada por el paciente. Por eso en los pacientes cardiopatas se debe realizar un examen físico general completo que incluya frecuencia cardiaca, pulso, auscultación pulmonar y cardiaca, color de mucosas y tiempo de llenado capilar, palpación abdominal, temperatura corporal, entre otros, además de pruebas de laboratorio y gabinete (19,20). En la mayoría de los pacientes con insuficiencia cardiaca, el edema es la consecuencia directa del incremento de la volemia, hallazgo evidenciado en el paciente, por lo cual inicialmente fue tratado con furosemida, ya que los diuréticos reducen la formación de edema al disminuir el volumen sanguíneo excesivo, lo cual disminuye las presiones diastólicas intraventriculares, venosa y capilar (21).

Para este caso se evidenciaron alteraciones macroscópicas y microscópicas típicas de una falla cardiaca congestiva, consecuencia de las alteraciones degenerativas valvulares, lo que permite confirmar la sintología reportada en el examen clínico. En primer lugar, se observan severos cambios histopatológicos compatibles con una insuficiencia cardíaca congestiva bilateral (falla cardiaca izquierda y derecha), que aunados a las alteraciones histopatológicas de tipo degenerativo reportadas en el músculo cardiaco evidencian un proceso dilatatorio crónico bilateral, originado en las válvulas atrioventriculares. Por consiguiente, con base en los cambios degenerativos

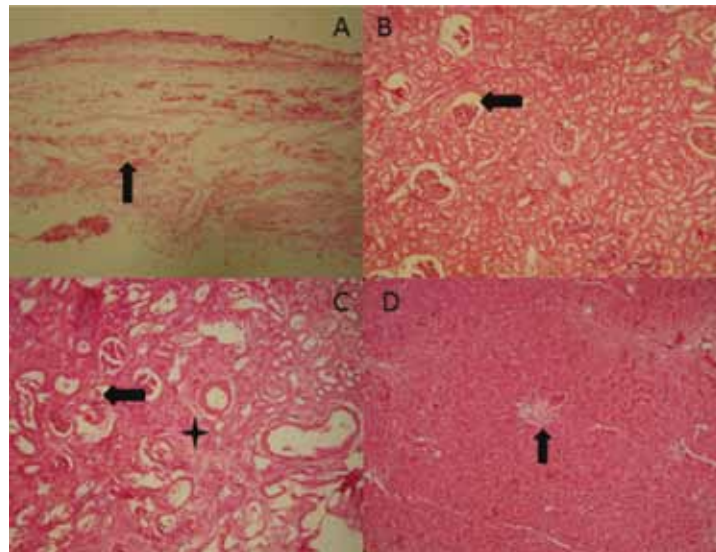
Figura 6. Fotomicrografías de pulmón, miocardio y válvula atrioventricular



A) pulmón 10X coloración de H/E. Espacio alveolar con presencia de macrófagos de falla cardiaca izquierda (flecha), presencia de eritrocitos en espacio alveolar (asterisco); B) miocardio 10X H/E severo ondulamiento de fibras musculares (asterisco), núcleos de aspecto retraído y tamaño disminuido (flecha); C) y D) coloración H/E 4X y 40X. Válvula atrioventricular izquierda: severa expansión y engrosamiento de la túnica esponjosa, moderada proliferación de tejido conectivo suendotelial en la esponjosa (flecha), áreas de fragmentación de las fibras de tejido conectivo en región fibrosa y esponjosa.

Fuente: Laboratorio de Patología Universidad de Nariño.

Figura 7. Fotomicrografía de válvula atrioventricular, riñón e hígado



A) válvula atrioventricular H/E 10X, proliferación de tejido conectivo (flecha); B) y C) riñón H/E 4X y 10X, en B), severa retracción glomerular (flecha), C) con severa proliferación de tejido conectivo en espacio intersticial (asterisco), severo aplanamiento de epitelio tubular con presencia de cilindros hialinos (flecha); D) hígado 4X H/E. Inversión del patrón lobulillar (flecha) y severos cambios microcirculatorios.

Fuente: Laboratorio de Patología Universidad de Nariño.

encontrados en las válvulas atrioventriculares, como severo engrosamiento de la esponjosa, proliferación de tejido conectivo, moderado aumento en la cantidad de fibroblastos subendoteliales y evidencia de fragmentación de las fibras de tejido conectivo en la porción esponjosa y atrialis (22,23), como primera opción diagnóstica se consideró una edocardirosis valvular como la causa desencadenante del proceso dilatatorio de las cámaras cardíacas; adicional a esto, se evidenciaron cambios histopatológicos compatibles con una falla renal crónica (riñón terminal), los cuales posiblemente sean consecuencia del trastorno cardíaco (24).

Además de ello, en este caso se observó severa dilatación de todas las cámaras cardíacas; particularmente del ventrículo izquierdo se encontraron hallazgos sugestivos de una hipertrofia cardíaca excéntrica previa evidenciada con áreas de engrosamiento de la pared interna del ventrículo derecho. Como consecuencia de las alteraciones valvulares se produjo en principio un aumento de la fuerza de contracción, debido a la alteración del volumen diastólico final, consecuencia del daño valvular y aumento del trabajo diastólico cardíaco. Luego se presentó un estiramiento compensatorio de las fibras cardíacas hasta el límite umbral 2,2-2,4 μm (fenómeno de Frank-Starling o autorregulación heterométrica) (23). Finalmente, el músculo cardíaco experimentó un mayor estiramiento resultante en la disminución de la tensión de las fibras musculares, lo que conllevó un déficit de la capacidad contráctil, disminución del gasto cardíaco e insuficiencia.

En este caso no fue posible realizar una coloración diferencial que nos permitiera demostrar componente colágeno y deposición de proteoglicanos, mucopolisacáridos, ácido hialurónico y sulfato de condroitina en la porción esponjosa y fibrosa de las válvulas. En estos casos se recomienda realizar una coloración tricrómica de Mazzon y

coloración diferencial de PAS o Alcian Blue en los animales remitidos a necropsia sospechosos de patologías cardíacas.

CONCLUSIONES

Los pacientes con EVD son de pronóstico reservado, ya que en el curso de la enfermedad el compromiso multisistémico puede llevarlos a la muerte, consecuencia de los cambios derivados de una insuficiencia valvular evidenciada macroscópicamente en el severo engrosamiento de las válvulas atrioventriculares, la dilatación de atrios, ventrículos y microscópicamente con la proliferación de fibroblastos subendoteliales, fragmentación y separación de fibras elásticas en la porción atrialis y esponjosa valvular.

AGRADECIMIENTOS

Los autores agradecen la colaboración del Dr. Erney Obando, propietario del paciente objeto de estudio.

REFERENCIAS

1. Borgarelli M, Buchanan JW. Historical review, epidemiology and natural history of degenerative mitral valve disease. *J Vet Cardiol.* 2012;14(1):93-101.
2. Gómez-Duarte L. Enfermedad valvular degenerativa en perros: actualización en su diagnóstico, tratamiento y pronóstico. *Rev Colomb Cienc Pecu.* 2011;24(2):201-8.
3. Fox PR. Pathology of myxomatous mitral valve disease in the dog. *J Vet Cardiol.* 2012;14(1):103-26.
4. Ware W. Acquired valve diseases. En: *Cardiovascular disease in small animal medicine.* Londres: Manson; 2007. p. 263-79.
5. Smith F, Tilley L. Interpretación rápida de los ruidos cardíacos, soplos y arritmias. Buenos Aires: Intermédica; 1993.

6. Parker HG, Kilroy-Glynn P. Myxomatous mitral valve disease in dogs: Does size matter? *J Vet Cardiol.* 2012;14(1):19-29.
7. Valero T. Enfermedad valvular mixomatosa identificación y paciente con tos. *Centro Veterinario. Revista AMVAC.* 2005;10:16-27.
8. Mucha C. Degeneración valvular mixomatosa. *REDVET* 2007;8(7):1-7.
9. Haggstrom J, Duelund H, Kvart C. New insights into degenerative mitral valve disease in dogs. *Vet Clin North Am Small Anim Pract.* 2004;34(5):1209-26.
10. Orton EC, Lacerda C, MacLea HB. Signaling pathways in mitral valve degeneration. *JVC* 2012; 7-17.
11. Smith P. Management of chronic degenerative mitral valve disease in dogs. *Companion animal practice* [internet]; 2006 [citado 2012 oct 26]. Disponible en: <http://dogblog.zhuzhy.co.uk/wp-content/uploads/2008/03/mvd.pdf>
12. Mucha C, Belerenian G. Atlas de cardiología en pequeños animales. Buenos Aires: Intermédica; 2005.
13. Pedersen HD, Häggström J, Falk T, Mow T, Olsen L, Iversen L, Jensen AL. Auscultation in mild mitral regurgitation in dogs: observer variation, effects of physical maneuvers, and agreement with color Doppler echocardiography and phonocardiography. *J Vet Intern Med.* 1999;13(1):56-64.
14. Atkins C, Bonagura J, Ettinger S, Fox P, Gordon S, Häggström J, et al. Guidelines for the diagnosis and treatment of canine chronic valvular heart disease. *J Vet Intern Med.* 2009; 23(6):1142-50.
15. Bonagura JD, Schober KE. Can ventricular function be assessed by echocardiography in chronic canine mitral valve disease? *J Small Anim Pract.* 2009;50 Suppl 1:12-24.
16. Nelson R, Couto C. Medicina interna de pequeños animales. España: Elsevier; 2010.
17. Tilley L, Smith F, Oyama M, Sleeper M. Manual of canine and feline cardiology. 4a. edición. USA: Saunders; 2008.
18. Núñez L, Bouda J. Patología clínica veterinaria. 2a. edición. México: Universidad Autónoma de México; 2007.
19. Belerian G, Mucha C, Camacho A. Afecciones cardiovasculares en pequeños animales. Buenos Aires: Intermédica; 2001.
20. Thrall D. Manual de diagnóstico radiológico veterinario. España: Elsevier; 2003.
21. Maddison J, Page S. Farmacología clínica en pequeños animales. Buenos Aires: Intermédica; 2004.
22. McEwan D, Borgarelli M, Tidholm A, Vollmar AC, Häggström J, et al. Proposed guidelines for the diagnosis of canine idiopathic dilated cardiomyopathy. *J Vet Cardiol.* 2003;5(2):7-19.
23. Iregui C. Patología cardíaca en caninos. En: I Curso Internacional de Patología Veterinaria; 2008 ago. 13-15. Bogotá: Universidad Nacional de Colombia. p. 131-9.
24. McGavin M, Zachary J. Pathologic basis of veterinary disease. 4a. edición. USA: Mosby Elsevier; 2005.