

January 2015

Descripción clínica de hemangiosarcoma (HSA) cutáneo metastásico en un canino galgo: estudio clínico de un caso

Romy Marie Weinborn Astudillo
Universidad Santo Tomás, Talca, gdaesal@gmail.com

Constanza María Issotta Contardo
Universidad Santo Tomás, Talca, cissotta@santotomas.cl

Marisol Karin Agurto Merino
Universidad Santo Tomás, Talca, marisolagurtome@santotomas.cl

Juan Ignacio Lara Luna
Universidad Santo Tomás, Talca, vetero.lara@gmail.com

Follow this and additional works at: <https://ciencia.lasalle.edu.co/mv>

Citación recomendada

Weinborn Astudillo RM, Issotta Contardo CM, Agurto Merino MK y Lara Luna JI. Descripción clínica de hemangiosarcoma (HSA) cutáneo metastásico en un canino galgo: estudio clínico de un caso. *Rev Med Vet.* 2015;(30): 107-116. doi: <https://doi.org/10.19052/mv.3615>

This Article is brought to you for free and open access by the Revistas Unisalle at Ciencia Unisalle. It has been accepted for inclusion in Revista de Medicina Veterinaria by an authorized editor of Ciencia Unisalle. For more information, please contact ciencia@lasalle.edu.co.

Descripción clínica de hemangiosarcoma (HSA) cutáneo metastásico en un canino galgo: estudio clínico de un caso

Romy Marie Weinborn Astudillo¹ / Constanza María Issotta Contardo² /
Marisol Karin Agurto Merino³ / Juan Ignacio Lara Luna⁴

Resumen

El hemangiosarcoma (HSA) es un tipo de cáncer que tiene diferentes presentaciones clínicas y, por ende, diferentes consecuencias, ya que, dependiendo de cada caso, existirán distintas opciones terapéuticas. Si bien en el caso del HSA cutáneo la primera línea de tratamiento siempre es la extracción quirúrgica del tumor, se deben buscar focos metastásicos y luego realizar quimioterapia, a pesar de tener potencial metastásico bajo. Por otra parte, la baja supervivencia que existe en este tipo de neoplasia es un factor que se debe informar a los responsables de las mascotas, para que así, con toda la información disponible, puedan tomar una decisión libre e informada sobre el tratamiento que desean para su mascota, considerando el compromiso financiero, el tiempo de supervivencia y la calidad de vida asociada a la quimioterapia. Este artículo describe el caso clínico de una hembra canina de raza galgo de 8 años de edad, que fue presentada a consulta por un tumor cutáneo en el miembro posterior derecho en la tibia distal. Fue diagnosticada con HSA cutáneo no invasivo mediante histopatología, razón por la cual los propietarios optaron por no hacer quimioterapia; sin embargo, 10 meses después presentó lesiones recurrentes en piel y en un linfonodo poplíteo correspondientes a hemangiosarcoma y hemangioma respectivamente, y tres semanas después la paciente presentó tamponamiento cardíaco por una masa cardíaca con derrame asociado, lo que desencadenó su eutanasia.

Palabras clave: hemangiosarcoma, tumor, metástasis, canino.

1 Médica veterinaria. MSc. Especialista en Medicina Interna de Animales Pequeños (EMAP), Universidad Santo Tomás, Talca, Chile.

✉ rweinborn@santotomas.cl

2 Médica veterinaria. Dip. Anestesia y Dolor, Universidad Santo Tomás, Talca, Chile.

✉ cissotta@santotomas.cl

3 Médica veterinaria. MSc., Universidad Santo Tomás, Talca, Chile.

✉ marisolagurtome@santotomas.cl

4 Médico veterinario, Universidad Santo Tomás, Talca, Chile.

✉ vetero.lara@gmail.com

Cómo citar este artículo: Weinborn Astudillo RM, Issotta Contardo CM, Agurto Merino MK, Lara Luna JI. Descripción clínica de hemangiosarcoma (HSA) cutáneo metastásico en un canino galgo: estudio clínico de un caso. Rev Med Vet. 2015;(30):107-16.

Clinical Description of Metastatic Cutaneous Hemangiosarcoma (HSA) in a Greyhound Dog: Clinical Case Study

Abstract

Hemangiosarcoma (HSA) is a type of cancer that has different clinical presentations and therefore different effects, since, depending on each case, different treatment options will exist. While in the case of cutaneous HSA the first line of treatment is always surgical removal of the tumor, metastatic foci should be sought and then perform chemotherapy, despite them having a low metastatic potential. Moreover, the low survival that exists in this type of cancer is a factor that should be communicated to those responsible for the pets, so that, with all available information, they can make a free and informed choice about the treatment they want for their pet, considering the financial commitment, survival time and quality of life associated with chemotherapy. This article describes the clinical case of a female greyhound dog of eight years of age that was brought to consultation for a skin tumor on the right hind limb in the distal tibia. She was diagnosed with noninvasive cutaneous HSA through histopathology, reason why the owners chose not to do the chemotherapy; however, 10 months later

she presented recurrent skin lesions and a popliteal lymph node corresponding to hemangiosarcoma and hemangioma respectively, and three weeks later the patient developed cardiac tamponade due to a cardiac mass with associated spill, which resulted in her euthanasia.

Keywords: hemangiosarcoma, tumor, metastasis, canine.

Descrição clínica de hemangiossarcoma (HSA) cutâneo metastático em um canino galgo: estudo clínico de um caso

Resumo

O hemangiossarcoma (HSA) é um tipo de câncer que tem diferentes apresentações clínicas e, portanto, diferentes consequências, já que, dependendo de cada caso, existirão diferentes opções terapêuticas. Se bem no caso do HSA cutâneo a primeira linha de tratamento sempre é a extração cirúrgica do tumor, se devem procurar focos metastáticos e depois realizar quimioterapia, apesar de ter potencial metastático baixo. Por outra parte, a baixa sobrevivência que existe neste tipo de neoplasia é um fator que se deve informar aos responsáveis das mascotas, para que assim, com toda a informação disponível, possam tomar uma decisão livre e informada sobre o tratamento que desejam para sua mascote, considerando o compromisso financeiro, o tempo de sobrevivência e a qualidade de vida associada à quimioterapia. Este artigo descreve o caso clínico de uma fêmea canina de raça galgo de 8 anos de idade, que foi levada à consulta por causa um tumor cutâneo no membro posterior direito na tibia distal. Foi diagnosticada com HSA cutâneo não invasivo mediante histopatológica, razão pela qual os proprietários optaram por não realizar tratamento de quimioterapia; no entanto, 10 meses depois apresentou lesões recorrentes na pele e em um linfonodo poplíteo correspondentes a hemangiossarcoma e hemangioma respectivamente, e três semanas depois a paciente apresentou tamponamento cardíaco por uma massa cardíaca com derrame associado, o que levou à sua eutanásia.

Palavras chave: hemangiossarcoma, tumor, metástase, canino.

INTRODUCCIÓN

El hemangiosarcoma (HSA), también conocido como hemangioendotelioma maligno o angiosarcoma, es una neoplasia maligna que se origina del endotelio vascular (1), que es de mayor incidencia en perros que en otras especies (1). Afecta más comúnmente a perros de mediana edad a gerontes, en especial a perros de raza grande, como el galgo (2). El HSA afecta sobre todo el bazo, el atrio derecho, el tejido subcutáneo/dérmico y el hígado en perros, mientras que en gatos concurre por lo regular en el hígado, el bazo, el mesenterio, el omento y el tejido subcutáneo (3). Independientemente del sitio de origen, la infiltración local y metástasis sis-

témica son patrones comunes de crecimiento, incluso algunos investigadores han sugerido que si bien el tumor primario dérmico o subcutáneo es de menor agresividad, el comportamiento metastásico de estas localizaciones puede ocurrir (4). Sin embargo, el HSA cutánea puro o HSA dérmico sin ninguna signología clínica o con evidencia histológica de infiltración subdérmica no se comportaría de manera agresiva o metastásica (5).

DESCRIPCIÓN DEL CASO

Se presentó a consulta un canino de raza galgo, hembra, esterilizado, con ocho años de edad, por una masa ulcerado en el miembro posterior dere-

cho en la tibia distal. Como historia adicional, la perra fue amputada en su miembro posterior izquierdo durante 2008.

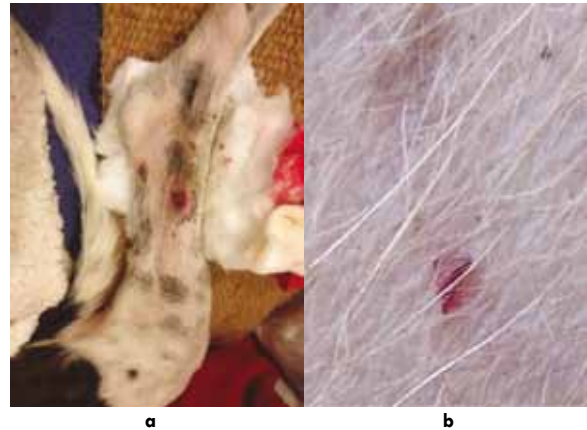
EXAMEN CLÍNICO

En el examen clínico la paciente se encontró alerta, peso de 21 kg, condición corporal 2,5/5, membranas mucosas rosadas, tiempo de llene capilar de 2 s, FC 112 latidos por minuto, FR 56 rpm, T° 38,8 °C, sin signos evidentes de deshidratación y linfonodos no reactivos. La paciente se encontraba con su calendario de vacunación y desparasitación interna y externa al día. Como hallazgos anormales, se encontraron: enfermedad periodontal moderada, comedones y petequias en la zona abdominal (la propietaria comenta que tuvo ehrlichiosis y estuvo en tratamiento, pero pese a tener PCR's negativos posteriormente, las petequias nunca dejaron de aparecer). Además presentaba una masa en la tibia distal en el miembro posterior derecho con signos de dolor (figura 1a). Esta masa se presentó eritematosa y friable a la manipulación, y sangraba al tocarla; se presentó hace aproximadamente cuatro semanas atrás, comenzó como una petequia; sin embargo, en las últimas dos semanas la lesión empezó a crecer hasta sangrar en forma espontánea (figura 1a), por lo que se le realizó un vendaje para su posterior consulta clínica y evaluación quirúrgica. La paciente ha tenido este tipo de lesiones en diferentes zonas, sobre todo en el área abdominal, las cuales involucionaban hasta desaparecer (figura 1b).

Como prediagnósticos se plantearon hemangioma/sarcoma cutáneo, mastocitoma, melanoma y carcinoma. Frente a los antecedentes descritos, se decidió realizar exámenes prequirúrgicos para someter a la paciente a extracción de la lesión y posterior diagnóstico histopatológico. Se solicitaron hemograma, perfil bioquímico, pruebas de coagulación,

ecografía abdominal y estudio radiográfico de tórax y miembro afectado.

Figura 1. a) HSA cutáneo en canino, galgo, hembra de 8 años; b) lesiones petequiales abdominales previas



PRUEBAS DIAGNÓSTICAS

En el hemograma (tabla 1) se encontraron neutrófilos tóxicos y leucopenia.

Tabla 1. Valores hematológicos

	Paciente	Referencia
Hematocrito (X mm ³)	44,3	37-55
Hemoglobina (gr%)	16,3	12,0-18,0
VCM (fL)	68,7	60-77
CHCM (%)	36,0	32-36
Rcto. plaquetas (%)	241.000	200.000-500.000
Rcto. leucocitos (X mm ³)	4000	6,0-17,0
Rcto. eritrocitos (X mm ³)	6,45	5,5-8,5
Morfología: leve anisocitosis, presencia de <i>neutrófilos tóxicos</i>		

En el perfil bioquímico (tabla 2) se encontraron alteradas las proteínas; la albúmina se encontró elevada y las globulinas se encontraron disminuidas.

Tabla 2. Perfil bioquímico

	Paciente	Valores de referencia
Calcio (mg/dl)	10,6	9,0-11,3
Fósforo (mg/dl)	3,5	3,0-6,2
Glucemia basal (mg/dl)	79,0	65-118
NUS (mg/dl)	11,5	10-30
Colesterol total (mg/dl)	190,0	135-270
Proteínas totales (g/dl)	5,9	5,4-7,1
Albumina (g/dl)	3,6	2,6-3,3
Globulinas (g/dl)	2,3	2,7-4,4
Índice a/g	1,56	0,59-1,11
Bilirrubina total (mg/dl)	0,23	0,1-0,5
Bilirrubina directa (mg/dl)	0,1	0-0,012
Fosfatasa alcalina (U/L)	36,0	Menos de 159
AST (U/L)	35,0	Menos de 55
ALT (U/L)	39,0	Menos de 68
Creatinina plasmática (mg/dl)	0,82	0,5-1,5
Triglicéridos (mg/dl)	42,0	19-133

Respecto al panel de coagulación (tabla 3), se encontró el tiempo de protrombina (TP) disminuido y el tiempo de tromboplastina parcial activado (TTPA) aumentado.

Tabla 3. Panel de coagulación

	Paciente	Valores de referencia
TP (s)	5,9	6-8
TTPA (s)	20,5	9-12

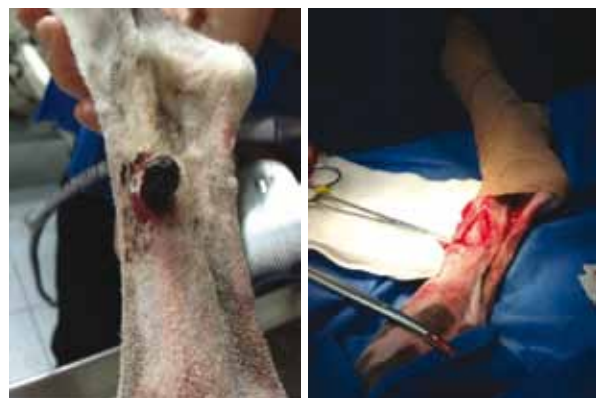En la ecografía abdominal se encontraron imágenes renales con cambios asociados a la edad; la imagen esplénica se encontró sin presencia de masas asociadas y flujo venoso esplénico sin causa aparente. Además se encuentra un linfonodo inguinal

reactivo. En las radiografías de tórax no se hallan anomalías y en las de miembro posterior derecho no se observaron reacciones periósticas asociadas al sitio de la masa.

TRATAMIENTO

La canina fue sometida a cirugía (figuras 2a y 2b): se realizó la extracción del tumor para análisis histopatológico que evidenció un hemangiosarcoma de paredes bien delimitadas, con baja actividad mitótica. Las células neoplásicas se encuentran a 2 mm de la sección más profunda.

Figura 2. a) HSA cutáneo para extraer quirúrgicamente; b) apreciación de los bordes de la lesión luego de la extracción quirúrgica



Luego de la cirugía se volvieron a realizar exámenes complementarios: hemograma (tabla 4), perfil bioquímico (tabla 5), panel de coagulación (tabla 6), cultivo y citológico del fluido de la lesión. En el hemograma se encontró una leucopenia; en el perfil bioquímico, un aumento de los valores de albumina, índice A/G, bilirrubina total y directa, y, por otra parte, se halló una hipoglobulinemia. En el cultivo corriente no hubo desarrollo de gérmenes en muestra examinada y el citológico del fluido de lesión posquirúrgica resultó en un transudado puro compatible con un seroma.

DISCUSIÓN

El HSA es una neoplasia maligna que se origina del endotelio vascular (1); como tumor primario dérmico o subcutáneo es de menor agresividad, aunque el comportamiento metastásico de estas localizaciones puede ocurrir (4). En general, la diseminación metastásica y la infiltración local ocurre por ruptura de los tumores locales y por diseminación hematogena en zonas más distales; los sitios más comunes de metástasis son el omento, el hígado y los pulmones, aunque se han encontrado tumores cerebrales en más del 15 % de los perros que son examinados *post mortem*. Lamentablemente es casi imposible identificar el sitio primario de los tumores, lo que hace que el pronóstico sea reservado a grave (6). En el caso de los HSA cutáneos, la piel es el sitio más común de presentación, y aunque la causa que los origina es desconocida, se ha asociado a caninos que presentan poca pigmentación (7), especialmente aquellos que se han expuesto a la luz solar (8), datos que concuerdan con la canina estudiada. En este caso, las lesiones pueden crecer con rapidez y se ubican comúnmente en el tronco y las extremidades; los galgos, así como los dálmatas, beagles, basset hound y otras razas de piel delgada tienen mayor riesgo de presentar HSA dérmicos superficiales, datos que coinciden con la raza y el tipo de piel que tenía la mascota (7).

El cuadro clínico varía en función de la localización del tumor primario, con pacientes que solo presentan signos inespecíficos como decaimiento, pérdida de peso e inapetencia, hasta signos más severos que normalmente se relacionan con la ruptura y hemorragia de estos tumores, lo que puede llevar a *shock* hipovolémico dependiendo de la severidad de la hemorragia (9). Lamentablemente no existe algún test disponible efectivo para diagnosticar en forma temprana el HSA; el análisis sanguíneo puede indicar la presencia de hemorragias cróni-

cas y anormalidades de los vasos sanguíneos que pudieran sugerir el diagnóstico (10). Los signos más comunes de encontrar son neutrofilia, trombocitopenia y presencia de acantocitos y esquistocitos en el frotis (11).

Otras herramientas que pueden ayudar al diagnóstico son los métodos no invasivos como la ecografía, los que son de elección para encontrar tumores (9), pero el diagnóstico definitivo se debe realizar mediante citología, con confirmación posterior de la histopatología del tejido afectado (6). En el caso descrito, si bien se pudo realizar la ecografía abdominal, que no arrojó hallazgos compatibles, no fue posible realizar una ecocardiografía, debido a no disponer, al momento de este caso clínico, del equipamiento necesario para ello en la ciudad de origen del canino, examen que podría haber detectado una masa cardíaca (12).

Respecto al tratamiento del HSA, este puede ser un reto clínico; en casos de tumores primarios simples dérmicos superficiales, la extracción quirúrgica puede ser el único tratamiento, pero lamentablemente la mayoría de los pacientes suelen tener formaciones metastásicas inaparentes, en las que de un 70 a un 80 % de los pacientes presenta metástasis al momento del diagnóstico (13). Por eso la terapia quirúrgica debe en muchas ocasiones asociarse a quimioterapia, en la cual los protocolos más comunes son VAC (doxorubicina, ciclofosfamida, vincristina), AC (doxorubicina y ciclofosfamida) y DOX (doxorubicina) (1). Otros tratamientos incluyen la radioterapia combinada con quimioterapia y terapia novel, la cual inhibe directamente la angiogénesis (14).

En el caso clínico expuesto, el tamponamiento cardíaco producido por el tumor en el atrio derecho es un desenlace que recalca la probabilidad de existir metástasis en órganos distantes al momento del

diagnóstico de la enfermedad (15). Por tal motivo, es necesaria la realización de controles imagenológicos (abdominal y ecocardiografía) y hematológicos antes y después de la extracción quirúrgica de un tumor de estas características, y aun así hay que tener presente que los HSA tienen una capacidad altamente agresiva y metastásica, independientemente de la ubicación del sitio primario (1). Debido a esto, siempre debe ser tratada como una enfermedad sistémica, en la que se asocia la cirugía a algún protocolo quimioterápico con el fin de extender la probabilidad de sobrevida en aquellos pacientes en los que la enfermedad se tenga controlada (2), aunque investigadores registran que la sobrevida es poca independientemente de este dato (7). Así mismo, la literatura muestra que en aquellos casos en los que el diagnóstico sea cutáneo y que no ha comprometido la membrana basal (15) no se comportarían de manera agresiva (1).

Por otra parte, una de las dificultades a las que se ven expuestos los médicos veterinarios es tratar con los propietarios, quienes pueden tener una visión equívoca frente a la quimioterapia, ya que creen que es igual de agresiva a la que tienen los humanos (16), y que pueden tener consecuencias incompatibles con una buena calidad de vida (17). Esta situación se presenta menos en medicina veterinaria. Sin embargo, tampoco pueden descartarse. Igualmente, otro de los problemas que deben sortear los clínicos es que debido a las metástasis que se pueden encontrar al momento del diagnóstico, la sobrevida descrita va de 2 a 6 meses cuando reciben quimioterapia, y cuando se asocia la esplenectomía, por el compromiso de este órgano, la sobrevida puede reducirse a 19-86 días (13). Esto lleva a que en muchas ocasiones los sostenedores de mascotas definan no realizar el tratamiento quimioterápico para así evitar posibles molestias a la mascota en el poco tiempo que puedan tener como sobrevida (17). En el caso del HSA cutáneo,

la sobrevida descrita es 4 meses una vez realizado el diagnóstico con quimioterapia (7). Sin embargo, en los casos en los que la histopatología los clasificaba como bien definidos, en zonas anatómicas como piel de abdomen, cabeza y miembro pélvico, podía aumentar la sobrevida a 780 días (7), situación que no coincide con este caso, aunque se encontraba bien delimitado y en miembro pélvico.

Otro de los desafíos diagnósticos a los que se puede enfrentar el médico veterinario es la metodología diagnóstica, ya que en el presente caso el resultado obtenido desde la citología del derrame pericárdico no evidenciaba células de tipo neoplásico. No obstante, para la citología de efusiones pericárdicas se describe que tiene una sensibilidad para detectar esta neoplasia de un 64 % en caninos (18), pero esto no es así en la ecocardiografía, que tendría un mejor rendimiento diagnóstico, ya que puede identificarse el tumor en atrios y aurículas o en unión aurícula-ventrículo (12). Por eso, si no se complementan ambos exámenes, esto puede generar un error en el diagnóstico clínico; empero, una de las complicaciones que existen en Chile, principalmente en zonas alejadas de la capital, es que aún no existe la disponibilidad de que en todas las clínicas o consultas veterinarias se pueda acceder a estas técnicas por distintos motivos, lo que dificulta aún más el diagnóstico clínico.

En particular, en el caso descrito, respecto a la presencia de metástasis no puede descartarse al momento del diagnóstico histopatológico de la masa de crecimiento neoproliferativo en miembro posterior derecho, debido a la inexistencia de ecocardiografía. Sin embargo, los estudios indican que la metástasis cardíaca se da en muy baja casuística (19), y, por otra parte, el registro histopatológico indica bordes libres, por lo cual no es posible ser concluyentes. En un estudio retrospectivo realizado con 94 casos diagnosticados histopatológicamente, se

determinó que el límite para establecer como bordes libres fue sobre 5 mm, y cuando era menor se clasificó como “limpio, pero cerca”, descripción que corresponde al caso descrito (19), dato que continúa indicando que corresponde a HSA cutáneo. Además, la literatura expone que tanto el margen libre, la ausencia de metástasis y la no invasión a subcutáneo no se encontraban relacionados con la recurrencia de la neoplasia (20).

Por otra parte, la literatura muestra que los HSA cutáneos son de un comportamiento menos agresivo cuando corresponde al inducido por radiaciones UV, situación que en este caso no sería, ya que en la histopatología no se encuentran hallazgos que hagan concluir esta causa (19). Además, la zona descrita como tumor primario se presentó en un 35 % de los casos y en ellos resultó ser más agresivo que en los casos que se presentaron a nivel ventral (19). La sobrevida que presentó la paciente (300 días) fue menor a la media descrita que corresponde a 780-987 días, cuando no se asocia a quimioterapia, que incluso se describe una sobrevida al primer año de 79 % de los casos (20), situación que contrasta con el caso estudiado.

La presencia de petequias y aumento de TTPA (21) en los galgos es algo descrito para la raza (22), lo que a la vez se ha descrito en caninos con otro tipo de neoplasias (23); por ende, esto puede ser un distractor al momento de la identificación de HSA sistémico o cutáneo, ya que en pacientes con HSA se describen este tipo de alteraciones en aproximadamente un 25 % de ellos (1).

Respecto al tratamiento, en la generalidad el uso de quimioterapia es ampliamente indicado solo si existe evidencia de invasión al tejido subcutáneo o con metástasis (20) y no en el caso de un HSA cutáneo no invasivo. Por otra parte, existen tratamientos descritos como antiangiogénicos (6),

que podrían ayudar en este tipo de neoplasias. Sin embargo, no ha demostrado una efectividad real y debido a que esta es una raza leucopénica (10), no todos los pacientes pueden ser ingresados a protocolos quimioterápicos, ya que si la neutropenia se agrava y persiste, podría ser una causal de término del protocolo o incluso generarían infecciones oportunistas (24), lo que deja como opción la escisión quirúrgica amplia o incluso la amputación cuando sea posible; pero en el caso presentado, la canina ya había sido amputada del miembro posterior izquierdo anteriormente, por lo cual no era una opción de tratamiento.

CONCLUSIONES

El HSA debe ser considerado una neoplasia con potencial metastásico, incluido el cutáneo, y por ello los esfuerzos de los médicos veterinarios deben ir dirigidos a la estadificación del paciente y a asociar el tratamiento quirúrgico con la quimioterapia. Además, es imprescindible realizar el diagnóstico por medio de histopatología. Sin embargo, se deben considerar los factores económicos y emocionales que pueden recaer en el núcleo familiar de esa mascota, siempre permitiendo una decisión libre e informada de este. En este caso, lamentablemente los dueños no accedieron a realizar una necropsia de la paciente, por lo que no se pudo obtener el diagnóstico definitivo del tumor cardíaco; a pesar de esto, se considera que debido a los nuevos tumores que fueron apareciendo posterior a la cirugía y la infiltración a un linfonodo, lo más probable es que la masa cardíaca correspondiera a un HSA.

REFERENCIAS

1. Withrow S, Vail D. Miscellaneous tumors. In: Withrow and MacEwen's Small animal clinical oncology. 4a ed. Missouri: Elsevier; 2007. p. 785-92.

2. Martins B, Torres A, Rodriguez A, Gamba C, Cassali G, Lavalle G, et al. Clinical and pathological aspects of multicentric hemangiosarcoma in a Pinscher dog. *Arq Bras Med Vet Zootec.* 2013;65(2):322-8.
3. Lucroy M. Treating hemangiosarcoma in the dog and cat. Documento procedente de The NAVC North American Veterinary Conference Jan 8-12; Orlando, Florida, Estados Unidos [internet]. 2005 [citado 2015 ene 19]. Disponible en: <http://www.ivis.org/proceedings/navc/2005/SAE/265.pdf?LA=1>
4. Kitchell B. Advances in hemangiosarcoma treatment. Documento procedente de The 33rd World Small Animal Veterinary Congress, Dublin, Irlanda [internet]. 2008 [citado 2015 ene 19]. Disponible en: <http://www.ivis.org/proceedings/wsava/2008/lecture19/160.pdf?LA=1>
5. Withrow S, Vall D. Withrow and MacEwen's Small animal clinical oncology. 4a ed. Missouri: Elsevier; 2007.
6. Nelson R, Couto G. Neoplasias seleccionadas en perros y gatos. En: *Medicina interna de animales pequeños*. 4a ed. Barcelona: Elsevier; 2010. p. 1195-208.
7. Miller W, Griffin C, Campbell K. Neoplastic and non-neoplastic tumors. In: *Muller and Kirk's Small animal dermatology*. 7a ed. Missouri: Elsevier; 2013. p. 774-843.
8. Dernell W. Hemangiosarcoma. Documento procedente de The NAVC North American Veterinary Conference [internet]. 2005 [citado 2015 ene 19]. Disponible en: <http://www.ivis.org/proceedings/navc/2005/SAE/253.pdf?LA=1>
9. Modiano J, Ritt M, Matthew B, Breen T. Canine Hemangiosarcoma—the road from despair to hope. The National Canine Cancer Foundation [internet]. 2005 [citado 2015 ene 19]. Disponible en: <http://www.wearethecure.org/the-road-from-despair-to-hope>
10. Feeman W, Couto G, Iazbik C. Making sense of blood work in greyhounds [internet]. Ohio State University; 2009 [citado 2015 feb 5]. Disponible en: <http://vet.osu.edu/vmc/ghwp/resources/articles/blood-work>
11. Del Castillo N, Del Portillo I. Revisión del hemangiosarcoma canino [internet]. Portal Veterinaria Argos. 2014 [citado 2015 ene 19] Disponible en: <http://argos.portalveterinaria.com/noticia/10415/Articulos/Revision-del-hemangiosarcoma-canino.html>
12. Willard M, Tvedten H. *Small animal clinical diagnosis by laboratory methods*. Missouri: Ediciones Elsevier; 2012.
13. Dobson MJ, Lascelles XD. Tumours of the haemopoietic system and spleen. En: *Manual of Canine and Feline oncology*. 3a ed. BSAVA; 2010. p. 285-309.
14. Philippe L. Canine Hemangiosarcoma: Anything new? Documento procedente de The NAVC North American Veterinary Conference [internet]. 2007 [citado 2015 ene 19]. Disponible en: <http://www.ivis.org/proceedings/navc/2007/SAE/270.asp?LA=1>
15. Morris J, Dobson J. *Small animal oncology*. Oxford: Ediciones Blackwell Science; 2008.
16. Chun R, Garret L. Comunicación con los clientes de pacientes oncológicos. *Vet Clin Small Anim.* 2007;37(6):1013-22.
17. Rollin B. When to treat animals with cancer. In: *Manual of canine and feline oncology*. 3e ed. BSAVA; 2010. p. 40-43.
18. Cowell R, Tyler R, Meinkoth J, DeNicola D. *Diagnostic and cytologic dogs and cats*. 3a ed. Mosby Elsevier; 2008.
19. Svivek A, Burns R, Gericota B, Affolter V, Kent M, Rodriguez C, Skorupski K. Clinical outcome in 94 cases of dermal haemangiosarcoma in dogs treated with surgical excision: 1993-2007. *Vet Comp Oncol.* 2011;10(1):65-73.
20. Vilar-Saavedra P, Kitchell B. Sunlight-Induced skin cancer in companions animals. In: *Skin cancer a practical approach*. New York: Springer; 2014. p. 499-514.

21. Vilar P, Couto G, Westendorf N, Iazbik C, Char-ske J, Marín L. Thromboelastographic tracings in retired racing greyhounds and in non-greyhound dogs. *J Vet Intern Med.* 2008;22(2):374-9.
22. Eldredge D, Bonham M. Canine hemangiosarcoma. *Cancer and your pet: the complete guide to the latest research, treatment and options.* Virginia: Capital Books; 2005. p. 31-34.
23. Vilar P, Lara A, Zaldívar S, Couto G. Hemostatic abnormalities in dogs with carcinoma: A thromboelastographic characterization of hypercoagulability. *Vet J.* 2011;190(2):e78-83.
24. Sorenmo K, Baez J, Clifford C, Mauldin E, Overley B, Skorupski K, et al. Efficacy and toxicity of a dose-intensified doxorubicin protocol in canine hemangiosarcoma. *J Vet Inter Med.* 2004;18(2):209-13.