

January 2016

Estudio cuantitativo de algunas medidas ecocardiográficas en caballos Criollo Colombiano

Silvia Posada Arias

Corporación Universitaria Lasallista, siposada@lasallistadocentes.edu.co

Juliana Mira Hernández

Corporación Universitaria Lasallista, juliana.mira@gmail.com

Cristian Alejandro Castillo Franz

Corporación Universitaria Lasallista, cricastillo@lasallistadocentes.edu.co

Mariana Vélez Mejía

Corporación Universitaria Lasallista, cricastillo@lasallistadocentes.edu.co

Follow this and additional works at: <https://ciencia.lasalle.edu.co/mv>

Citación recomendada

Posada Arias S, Mira Hernández J, Castillo Franz CA y Vélez Mejía M. Estudio cuantitativo de algunas medidas ecocardiográficas en caballos Criollo Colombiano. *Rev Med Vet.* 2016;(32): 91-99. doi: <https://doi.org/10.19052/mv.3858>

This Article is brought to you for free and open access by the Revistas Unisalle at Ciencia Unisalle. It has been accepted for inclusion in Revista de Medicina Veterinaria by an authorized editor of Ciencia Unisalle. For more information, please contact ciencia@lasalle.edu.co.

Estudio cuantitativo de algunas medidas ecocardiográficas en caballos Criollo Colombiano

Silvia Posada Arias¹ / Juliana Mira Hernández² / Cristian Alejandro Castillo Franz³ / Mariana Vélez Mejía⁴

Resumen

La ecocardiografía es considerada una de las herramientas de mayor valor diagnóstico en la evaluación de la anatomía y la función cardíaca, pues permite visualizar de forma no invasiva aspectos como el grosor de las válvulas cardíacas y el espesor del tabique interventricular, además de la posibilidad de medir las dimensiones de las cavidades del corazón. El objetivo de este trabajo fue determinar algunas características cuantitativas de ecocardiografías hechas en 60 equinos raza Caballo Criollo Colombiano (CCC) de cualquier sexo, edad y peso. Las ecocardiografías fueron hechas en modo M, a partir de imágenes bidimensionales, en el plano tres, cuarto espacio intercostal de la ventana paraesternal derecha. Fueron evaluados los siguientes parámetros: DVI_d (diámetro del ventrículo izquierdo en diástole), DVI_s (diámetro del ventrículo izquierdo en sístole), SIV_d (tabique interventricular en diástole), SVI_s (tabique interventricular en sístole), PP_d (pared posterior del ventrículo izquierdo en diástole), PP_s (pared posterior del ventrículo izquierdo en sístole), FE (fracción de eyección), FA (fracción de acortamiento) y MVI (masa del ventrículo izquierdo). Para el análisis de los datos se hicieron grupos según la edad. Dependiendo de la distribución de los datos, se analizaron la media y la desviación estándar, y la mediana y los percentiles (*software* SPSS 21.0). Con este trabajo se hace un aporte importante para aquellas ocasiones en que sea necesario recurrir a la ecocardiografía para validar la información obtenida en el examen clínico o cuando se sospeche de una cardiopatía en CCC.

Palabras clave: ecocardiografía, cardiología, caballo.

- 1 Médica veterinaria, administradora de empresas, MSc. cPh. D. Grupo de Investigación Givet. Corporación Universitaria Lasallista, Caldas, Antioquia, Colombia.
✉ siposada@lasallistadocentes.edu.co
- 2 Médica veterinaria, MSc. Corporación Universitaria Lasallista, Caldas, Antioquia, Colombia.
✉ juliana.mira@gmail.com
- 3 Médico veterinario, LCV, Mg. Sci., Est. Dr. Vet. Sci. Grupo de Investigación Givet. Corporación Universitaria Lasallista, Caldas, Antioquia, Colombia.
✉ cricastillo@lasallistadocentes.edu.co
- 4 Médica veterinaria, Corporación Universitaria Lasallista, Caldas, Antioquia, Colombia.

Quantitative study of some echocardiographic measures in Colombian Creole horses

Abstract

Echocardiography is considered a tool of great diagnostic value in the evaluation of cardiac anatomy and function, as it allows to non-invasively visualize aspects such as heart valve thickness and interventricular septum thickness, in addition to the possibility of measuring the dimensions of the heart chambers. This study aimed to determine some quantitative characteristics of echocardiograms taken in 60 Colombian Creole horses (CCH) of any sex, age, and weight. Images were obtained by two-dimensionally-guided M-mode echocardiography, in plane three, fourth intercostal space on the right parasternal area. The following parameters were evaluated: LVD_d (left ventricular diameter in diastole), LVD_s (left ventricular diameter in systole), IVS_d (interventricular septum in diastole), IVS_s (interventricular septum in systole), LVPW_d (left ventricular posterior wall in diastole), LVPW_s (left ventricular posterior wall in systole), EF (ejection fraction), FS (fractional shortening),

Cómo citar este artículo: Posada Arias S, Mira Hernández J, Castillo Franz CA, Vélez Mejía M. Estudio cuantitativo de algunas medidas ecocardiográficas en caballos Criollo Colombiano. *Rev Med Vet.* 2016;(32):91-99. doi: <http://dx.doi.org/10.19052/mv.3858>

and LVM (left ventricular mass). For data analysis, age groups were formed. Depending on data distribution, the study analyzed: mean and standard deviation, and median and percentiles (SPSS 21.0 software). This work makes an important contribution for those occasions when it is necessary to use echocardiography to validate the information obtained in clinical examination or in case of suspected heart disease in CCHs.

Keywords: echocardiography, cardiology, horse.

Estudo quantitativo de algumas medidas ecocardiográficas em cavalos *Criollo Colombiano*

Resumo

A ecocardiografia é considerada uma das ferramentas de maior valor diagnóstico na avaliação da anatomia e a função cardíaca, pois permite visualizar de forma não invasiva aspectos como a grossura das válvulas cardíacas e a espessura do tabique interventricular, além da possibilidade de medir as dimensões das cavidades do coração. O objetivo deste trabalho foi determinar algumas características quantitativas de eco cardiografias realizadas em 60 cavalos *Criollo Colombiano* (CCC) de qualquer sexo, idade e peso. As ecocardiografias foram realizadas em modo M guiado a partir de imagens bidimensionais, no plano três, quarto espaço intercostal paraesternal direito. Foram avaliados os seguintes parâmetros: DVI_d (diâmetro do ventrículo esquerdo em diástole), DVI_s (diâmetro do ventrículo esquerdo em sístole), SIV_d (septo interventricular em diástole), SIV_s (septo interventricular em sístole), PPD (parede posterior do ventrículo esquerdo em diástole), PPs (parede posterior do ventrículo esquerdo em sístole), FE (fração de ejeção), FA (fração de encurtamento) e MVI (massa do ventrículo esquerdo). Para a análise dos dados se formaram grupos de acordo à idade. Dependendo da distribuição dos dados, se analisaram: média e desvio padrão, e mediana e percentis (*software* SPSS 21.0). Com este trabalho se faz uma importante contribuição para aquelas ocasiões em que seja necessário recorrer à ecocardiografia para validar a informação obtida no exame clínico ou quando haja suspeita de uma cardiopatia em CCC.

Palavras chave: ecocardiografia, cardiologia, cavalo.

INTRODUCCIÓN

La ecocardiografía es considerada una de las herramientas de mayor valor diagnóstico en la evaluación de la anatomía y la función cardíaca (1), pues permite visualizar, de una forma no invasiva, aspectos como el grosor de las válvulas cardíacas, el espesor del tabique interventricular, el diámetro de la aorta y arteria pulmonar; también permite medir el tamaño y las dimensiones de las cavidades cardíacas, es decir, atrios y ventrículos (2,3). Además, la ecocardiografía es un procedimiento que no posee únicamente valor cualitativo (valoración subjetiva de anatomía cardíaca), sino principalmente cuantitativo a través

de la medición de estructuras, como las mencionadas, y la evaluación del *performance* ventricular con la medición de intervalos sistólicos, fracción de acortamiento y fracción de eyección (4). Con este método es posible entender de una mejor manera la fisiología normal del corazón equino y así diagnosticar con mayor precisión las diferentes formas de enfermedad cardíaca (3,5); por esto, es importante establecer valores de referencia que permitan estimar las modificaciones que se presenten en respuesta a las diferentes patologías (3).

En cardiología, la ecocardiografía en modo M ofrece una ayuda adicional y, en varias ocasiones, esencial para el

diagnóstico de cardiopatías. Dadas las características del haz de ultrasonido de este modo, se facilita la visualización de la movilidad de las diferentes zonas del corazón (6), además de la medición de las paredes y cavidades ventriculares, lo que permite la valoración de la fracción de acortamiento y de eyección.

En la medicina equina, debido a la importancia que supone la valoración de la capacidad deportiva del caballo y el alto valor que en ocasiones adquieren estos animales, la ecocardiografía ha supuesto un gran avance en el apoyo diagnóstico para el médico veterinario; sin embargo, en Colombia no es frecuente la utilización de este método, quizás debido a que no hay estudios relacionados con las características normales del corazón del Caballo Criollo Colombiano (CCC) desarrollados mediante ecocardiografías, que permitan hacer comparaciones y encontrar posibles anormalidades.

El objetivo del presente estudio fue determinar las características cuantitativas de ecocardiografías realizadas en un grupo de CCC hospitalizados en la Clínica Veterinaria Lasallista, que estuvieron en reposo antes de su alta hospitalaria, con el fin de establecer valores de referencia útiles para la práctica clínica en esta especie.

MATERIALES Y MÉTODOS

Animales

Se muestrearon 60 CCC que estuvieron hospitalizados en la Clínica Veterinaria Lasallista con alta médica que evidenciara su buen estado de salud, sin importar la edad o el sexo, en estado de reposo. Los animales se dividieron en tres grupos etarios: uno a cinco años, seis a diez años y mayores de once años.

Ecocardiografía

Antes de realizar la ecografía, los caballos fueron sometidos a un examen clínico general para asegurar su buen estado de salud con énfasis en el sistema cardiovascular (presencia de tono y ritmo cardíaco normales, frecuencia

cardíaca en reposo normal, según las características fisiológicas del animal). Ningún equino fue sedado durante el examen ecocardiográfico. El grupo estudiado estaba compuesto por caballos de exposición, en proceso de entrenamiento y sin doma.

Se utilizó un ecógrafo Doppler (Esaote MyLab 30 Gold®) con *software* cardiológico, con sonda PA230E Phased Array Large Animals Cardio Probe Esaote®, con una frecuencia de 2,5 MHz y una profundidad de 25 cm. Las mediciones fueron hechas en modo M, eje corto, en el plano tres (en las cuerdas tendinosas), en la ventana para esternal derecha (cuarto espacio intercostal), debajo del músculo tríceps braquial, llevando el miembro anterior derecho hacia craneal (7) (figura 1). Las ecocardiografías fueron ejecutadas por la misma persona, la cual fue entrenada durante tres meses.

Una vez ubicada el área, se utilizó agua tibia para humedecer el área sin rasurar y abundante gel para ultrasonografía en el transductor; se ubicaron distintas estructuras, como el ventrículo izquierdo, el tabique interventricular y el ventrículo derecho. Luego se tomaron las siguientes medidas: SIVd (septo interventricular en diástole), DVID (diámetro del ventrículo izquierdo en diástole), PPD (pared posterior del ventrículo izquierdo en diástole), SVIs (septo interventricular en sístole), DVIs (diámetro del ventrículo izquierdo en diástole), PPs (pared posterior del ventrículo izquierdo en sístole), FE (fracción de eyección), FA (fracción de acortamiento) y MVI (masa del ventrículo izquierdo).

Análisis de la información

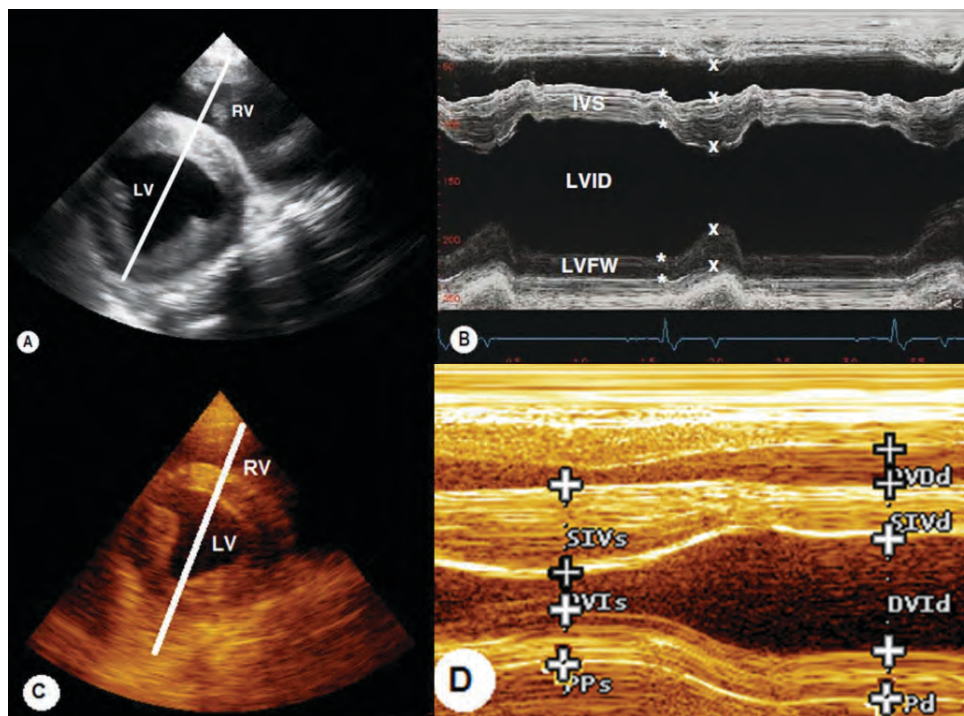
El procesamiento de la información recolectada por los investigadores se llevó a una base de datos en Excel, que se analizó con el programa SPSS versión 21.0.

Las variables de estudio se estudiaron de forma independiente y se obtuvieron medidas de tendencia central (media y mediana), de dispersión (desviación estándar y rango intercuartil) y de posición (percentiles 25 y 75); para determinar la medida de tendencia central que se iba a considerar, se hizo una prueba de normalidad Shapiro-Wilk.

Además, se hizo un análisis de correlación entre los parámetros ecocardiográficos y el peso y la edad (r de Spear-

man). Se asumió una significancia estadística si el valor *p* era menor de 0,05.

Figura 1. Ecocardiograma eje corto en la ventana paraesternal derecha en las cuerdas tendinosas



A) y B) ecocardiograma obtenido en el cuarto espacio intercostal derecho de equino de tres años de edad, raza pura raza inglés (adaptado de Marr y Patterson, en *Cardiology of the Horse*, 2010). (A) Se indican ventrículo izquierdo (LV) y ventrículo derecho (RV). (B) Tabique interventricular (IVS), diámetro interno del ventrículo izquierdo (LVID) y pared o borde libre del ventrículo izquierdo (LVFW). C) y D) ecocardiograma obtenido en el cuarto espacio intercostal derecho de equino de 3,5 años de edad raza CCC. (C) Se indican ventrículo izquierdo (LV) y ventrículo derecho (RV); (D) Se señalan en sístole (s) y diástole (d): septo interventricular (SIV), diámetro del ventrículo izquierdo (DVI) y pared o borde libre del ventrículo (PP), también llamada pared posterior.

RESULTADOS

A continuación se presenta la estadística descriptiva para cada uno de los grupos etarios (tablas 1, 2 y 3).

Tabla 1. Estadística descriptiva de las distintas medidas ecocardiográficas del grupo etario de uno a cinco años

Parámetro	Media	Desviación estándar	Mediana	Percentil 25	Percentil 75
SIVd (mm)	-	-	22,40	18,10	27,15
DVID (mm)	73,77	9,47	-	-	-
PPd (mm)	36,14	9,67	-	-	-
SIVs (mm)	36,11	9,45	-	-	-
DVIS (mm)	44,18	9,45	-	-	-
PPs (mm)	50,20	10,90	-	-	-
FE (%)	78,40	8,10	-	-	-
FA (%)	40,46	7,07	-	-	-
MVI (g)	1858,00	794,69	-	-	-

Tabla 2. Estadística descriptiva de las distintas medidas ecocardiográficas del grupo etario de seis a diez años

Parámetro	Media	Desviación estándar	Mediana	Percentil 25	Percentil 75
SIVd (mm)	25,40	6,58	-	-	-
DVID (mm)	-	-	73,50	63,00	77,40
PPd (mm)	32,66	8,64	-	-	-
SIVs (mm)	38,30	8,64	-	-	-
DVIS (mm)	-	-	41,60	39,40	53,80
PPs (mm)	44,09	7,71	-	-	-
FE (%)	74,19	7,70	-	-	-
FA (%)	36,92	6,28	-	-	-
MVI (g)	2152,00	842,63	-	-	-

Tabla 3. Estadística descriptiva de las distintas medidas ecocardiográficas del grupo etario de once años en adelante

Parámetro	Media	Desviación estándar	Mediana	Percentil 25	Percentil 75
SIVd (mm)	27,50	4,94	-	-	-
DVID (mm)	83,73	21,66	-	-	-
PPd (mm)	38,20	14,14	-	-	-
SIVs (mm)	37,27	3,54	-	-	-
DVIS (mm)	59,18	19,29	-	-	-
PPs (mm)	50,21	11,71	-	-	-
FE (%)	64,77	10,92	-	-	-
FA (%)	30,24	71,89	-	-	-
MVI (g)	2912,50	1043,60	-	-	-

El análisis de correlación de cada una de las variables con el peso, la edad y la frecuencia cardiaca fue hecho con el grupo completo de equinos (60 animales), mediante la *r* de Spearman. Se encontró una correlación fuerte entre el peso y las variables DVI_d ($r = 0,7216$), DVI_s ($r = 0,7432$) y MVI ($r = 0,5877$). En el caso de la edad se evidenció una correlación positiva débil con la variable DVI_d ($r = 0,3020$) y positiva con las variables SIV_d ($r = 0,4254$), DVI_s ($r = 0,4025$) y MVI ($r = 0,4050$). Para la frecuencia cardiaca solo se halló una correlación negativa débil con SIV_s ($r = -0,3458$).

DISCUSIÓN

En la ejecución de este trabajo fue de crucial importancia la estandarización de la técnica ecográfica, pues ha sido ya demostrada por diversos autores (2,8-12), la repetibilidad y la precisión del examen ecocardiográfico, independientemente de la especie por evaluar. La precisión es difícil de alcanzar, pues no existe un patrón de referencia para la medición cardiaca *in vivo*; por esto, la fiabilidad de estas evaluaciones depende de la repetibilidad del examen ecográfico (12). Sin embargo, hasta el momento no existe un consenso sobre el método que debe utilizarse para evaluar la confiabilidad de las medidas ecocardiográficas (8); por esto, es necesario adherirse a las guías de estandarización de imagen y medidas, con el fin de disminuir la variabilidad de las mediciones. Al Haidar y colaboradores (12) confirman lo anterior a través de un estudio con diez equinos de diferentes edades, razas y pesos, en el cual se evidenció una alta repetibilidad en la mayoría de las mediciones ecocardiográficas; la variabilidad dependió más de la ventana ecográfica que del operador.

Este estudio fue hecho con un equipo digital de buena calidad, lo que ayuda a obviar errores de calibración. Sin embargo, factores como que los animales no estaban acostumbrados a este tipo de procedimiento, el temperamento del CCC, las diferentes conformaciones torácicas, entre otros, pudieron introducir variabilidad en las mediciones, pero reflejan las condiciones reales a las que se ve enfrentado el médico veterinario en el momento del examen ecocardiográfico. Estos factores disminuyeron con

el correcto entrenamiento del operador y la estandarización del procedimiento.

Contrario a los hallazgos de Al Haidar y colaboradores (12) sobre el uso del modo M, la gran mayoría de los reportes sobre mediciones ecocardiográficas en caballos defienden que la optimización de las medidas morfológicas del ventrículo izquierdo se alcanza utilizando el modo M, eje corto, en la ventana paraesternal derecha, lo que aumenta la confiabilidad de los resultados (4,5,7,13); por lo tanto, las ecografías de este estudio fueron hechas en eje corto para la obtención de imágenes que garantizaran las mejores mediciones, pues es bien sabido que el mayor inconveniente que se encuentra al analizar valores de referencia en ecocardiografía equina es la pobre indicación y claridad de la metodología empleada durante el muestreo, además de que existe una variación por la población seleccionada y el tipo de individuos que la conforman (4).

Las mediciones ecocardiográficas básicas obtenidas en este trabajo se encuentran cerca de otros datos reportados en caballo mestizo argentino y, en algunas ocasiones, bastante alejadas de mediciones reportadas en razas como cuarto de milla, pura sangre inglés y standardbred (tabla 4); estas razas son generalmente de mayor tamaño y peso corporal que el CCC, por lo que tal vez se expliquen estas diferencias. Sin embargo, no se debe olvidar la alta variabilidad entre estudios debido a la técnica usada y a su estandarización.

Además, en caballos se han sugerido diferencias en los parámetros ecocardiográficos entre razas, pero esto no ha sido demostrado estadísticamente (4,14); estas diferencias podrían estar más relacionadas con el peso corporal, el cual generalmente se encuentra asociado a la raza. También ha sido sugerido que las diferencias pueden estar relacionadas con el nivel de entrenamiento del animal (4,14,15). Particularmente en animales pura sangre inglés, la masa del ventrículo izquierdo está relacionada con el consumo de oxígeno y combinada con la fracción de eyección; estas características están correlacionadas con el rendimiento atlético de caballos de carreras largas (5).

Tabla 4. Dimensiones cardiacas e índices funcionales del CCC y otras razas equinas reportadas en la literatura

Parámetro	CCC 1-5 años	CCC 6-10 años	CCC > 11 años	CM	PSI	STB	MA
SIVd (mm)	22,40	25,40	27,50	41,90	28,50	30,10	25,70
DVID (mm)	73,77	73,50	83,73	101,60	119,20	116,00	103,10
SIVs (mm)	36,11	38,30	37,27	42,10	42,10	40,48	40,70
DVIS (mm)	44,18	41,60	59,18	61,70	74,50	74,20	61,60
FE %	78,40	74,19	64,77	66,66	-	-	67,40
FA %	40,46	36,92	30,24	39,50	37,42	36,20	39,62

CM: cuarto de milla (18); PSI: pura sangre inglés; STB: *standardbred* (5); MA: mestizo argentino (4).

Long y colaboradores (16) reportaron la inexistencia de una correlación lineal entre el peso y las variables ecocardiográficas; no obstante, en este estudio se demostró la correlación positiva fuerte entre los diámetros ventriculares, la masa cardiaca y el peso, lo que coincide con los resultados reportados por Al Haidar y colaboradores (1) y Al Haidar y colaboradores (14) en caballos y por De Simone y colaboradores (17) en humanos. Para intentar evadir las variaciones de esta relación en animales obesos se ha intentado establecer relaciones entre el tamaño corporal y la altura a la cruz con éxito (1,17). Sin embargo, es importante siempre tener en cuenta el peso del animal cuando se pretende estandarizar valores de referencia (1) y también en el momento de la evaluación cardiaca de rutina.

En cuanto al efecto de la edad sobre los parámetros ecocardiográficos, específicamente de dimensiones, no se encuentran muchos reportes. Contrario a lo encontrado por Al Haidar y colaboradores (14), este estudio arrojó un efecto significativo de la edad sobre los parámetros ecocardiográficos de diámetro ventricular y masa cardiaca del CCC; sin embargo, se debe tener en consideración que la tasa de crecimiento de las estructuras cardiacas no es constante a lo largo del desarrollo del animal (3), por lo que resulta conveniente profundizar en el efecto del crecimiento sobre estos parámetros en CCC. En todas las especies estudiadas, incluidos humanos y equinos, se demostró que el crecimiento corporal está asociado al incremento en el tamaño cardiaco, lo cual puede ser cuantificado ecocardiográficamente (14). Igualmente, se sabe

que existen factores fisiológicos, como cambios hemodinámicos (sobre todo en la frecuencia cardiaca) consecuencia del temperamento del caballo, la conformación torácica y la condición corporal, que influyen en la examinación ecocardiográfica (12); estos se encuentran comúnmente asociados a la edad del animal, especialmente en el CCC, el cual posee un temperamento nervioso, más marcado en animales jóvenes y poco acostumbrados a este tipo de manipulación.

Cualquiera sea la especie investigada, se demostró que la mayoría de los parámetros ecocardiográficos que evalúan la funcionalidad cardiaca como la fracción de eyección y fracción de acortamiento, están pobremente relacionados y, en algunos casos, no relacionados con el peso vivo, la edad y el sexo, lo que coincide con el estudio de Al Haidar y colaboradores (14) sobre el efecto de la raza, el sexo, la edad y el peso en las medidas ecocardiográficas. Contrario a esto, Bonomo y colaboradores (18) y Latorre (19) coinciden en la existencia de una diferencia significativa en el volumen sistólico y la fracción de eyección entre machos y hembras, debido posiblemente a que los machos tienen mayor peso promedio, por lo que requieren mayor capacidad cardiaca funcional durante el ejercicio. Sin embargo, estas correlaciones no fueron establecidas en CCC, pues por ser variaciones porcentuales no se encuentran influenciadas por el peso, altura o superficie corporal; por esta razón, cada especie presenta un valor normal característico, independiente del tamaño corporal individual (4).

La mayoría de los animales de este estudio presentaron taquicardia sinusal, lo que sugiere que hubo una respuesta fisiológica al estímulo del estrés que implica la hospitalización; esto pudo influenciar la fracción de eyección y la fracción de acortamiento, ya que el punto de inicio y final de cada ciclo se modificó, lo que generó cambios en la pre y poscarga ventricular (4).

Hasta el momento no es posible encontrar estudios con parámetros ecocardiográficos en el CCC que sirvan de herramienta diagnóstica en la práctica clínica, a pesar de ser considerado un deportista por excelencia, cuyo desempeño atlético es fundamental en el momento de la competencia, pues la calidad de los movimientos depende de la condición física. Desde el punto de vista cuantitativo, no existe una gran cantidad de publicaciones de estudios ecocardiográficos en equinos que ofrezcan los valores normales de los diferentes parámetros de interés diagnóstico y la mayoría no son comparables entre sí por la variabilidad en la metodología empleada y la raza evaluada (4); esto hace necesario el estudio en cada raza específica, con la previa estandarización de la técnica.

CONCLUSIONES

Las dimensiones cardiacas del CCC se mueven en rangos similares a razas con pesos cercanos, pero se evidencian diferencias al momento de comparar con otras de mayor tamaño y con entrenamientos diferentes.

Es necesario hacer una estandarización y un seguimiento estricto de la técnica para la toma de imágenes de calidad, que permitan la medición precisa de los diferentes parámetros y, por tanto, el diagnóstico de posibles patologías cardiacas.

AGRADECIMIENTOS

A la Vicerrectoría de Investigación de la Corporación Universitaria Lasallista (Caldas, Antioquia), por creer en este proyecto y su valioso aporte a la medicina deportiva equina en Colombia. A todos los propietarios de los ani-

males, por estar siempre con la mejor disposición, a los estudiantes de Medicina Veterinaria de la Corporación Universitaria Lasallista Sara Restrepo Valencia y David Steven García, por su ayuda en los muestreos.

REFERENCIAS

1. Al Haidar A, Leroux A, Borde L, Deleuze S, Cerri S, Sandersen C, Amory H, Farnir F. Relationship between echocardiographic measurements and body size in horses. *J Equine Vet Sci.* 2013;33:107-14.
2. Bonaguara J, Reef V. Alteraciones del aparato cardiovascular. En: Reed SM, Bayly WM, Sellon DC, editores. *Medicina interna equina.* 2a ed. Buenos Aires: Intermédica; 2005. p. 365-461.
3. Rovira-Cardete S, Juzgado A, Hernández B. Valores ecocardiográficos en modo M en potros pura raza española con edades comprendidas entre 1 y 12 meses. *Recvet.* 2008;3(1):1-8.
4. Lightowler C, Pidal G, Cattáneo L. Estudio cuantitativo de la ecocardiografía equina. *Avances en Ciencias Veterinarias.* 2001;6(1-2):21-31.
5. Marr C, Patterson M. Echocardiography. En: Marr C, Bowen IM, editores. *Cardiology of the horse.* 2a ed. Oxford: Saunders Elsevier; 2010. p. 105-26.
6. García M, Zamorano J, García J. Manual de ecocardiografía. Madrid: Edimed; s. f. p. 1-22.
7. Reef V. Ecocardiografía. En: *Medicina y cirugía equina.* Buenos Aires: Intermédica; 1998. p. 189.
8. Schwarzwald CC, Schober KE, Bonagura JD. Methods and reliability of echocardiographic assessment of left atrial size and mechanical function in horses. *Am J Vet Res.* 2007;68:735-47.
9. Voros K, Holmes JR, Gibbs C. Measurement of cardiac dimensions with two-dimensional echocardiography in the living horse. *Equine Vet J.* 1991;23:461-5.
10. Young LE, Scott GR. Measurement of cardiac function by transthoracic ecocardiography: day by day variability and repeatability in normal thoroughbred horses. *Equine Vet J.* 1998;30:117-22.
11. Sampson SN, Jacobson RL, Sande RD, Susumi CJ, Larntz KJ et al. Reproducibility and repeatability of M-mode

- echocardiographic measurements collected from 25 normal horses. *J Equine Vet Sci.* 1999;19(1):51-7.
12. Al Haidar A, Farnir F, Deleuze S, Sandersen C, Amory H. Comparison of the repeatability of echocardiographic measurements from different modes and views in horses of various breeds and sizes. *J Equine Vet Sci.* 2010;30(6):287-97.
 13. Godoy A, Núñez I, Pida, G, Dörner C. Diagnóstico ecocardiográfico em equinos fina sangre de carrera. Santiago: Facultad de Ciencias Veterinarias y Pecuarias, Universidad de Chile; 2010. p. 74-89.
 14. Al Haidar A, Farnir F, Deleuze S, Sandersen C, Leroux A et al. Effect of breed, sex, age and body weight on echocardiographic measurements in the Equine species. *J Equine Vet Sci.* 2013;95:255-60.
 15. Alfaro C, Silva C, Ferro R, Teixeira-Neto A, Junqueira J et al. Ecocardiografía de equinos Puro Sangre Árabe após exercício de enduro de diferentes intensidades. *Ciênc Rural.* 2011;41(1):132-6.
 16. Long KJ, Bonagura JD, Darke PG. Standardized imaging technique for guided M-mode and Doppler echocardiography in the horse. *Equine Vet J.* 1992;24(3):226-35.
 17. DeSimone G, Daniels S, Devereux R, Meyer R, Roman M et al. Left ventricular mass and body size in normotensive children and adults: Assessment of allometric relations and impact of overweight. *J Am Coll Cardiol.* 1992;20:1251-60.
 18. Bonomo C, Michima L, Miyashiro P, Fernandes W. Quantitative echocardiography of athletic quarter horses. *ARS Veterinaria* 2011;27(4):220-5.
 19. Latorre S. Padronização ecocardiográfica das dimensões e índices cardíacos em equinos da raça Mangalarga Marchador. [Dissertação Mestrado em Medicina Veterinária]. São Paulo: Universidade de São Paulo; 2005.