

January 2017

Dermopatías en burros de trabajo (*Equus asinus*) en áreas rurales de Córdoba (Colombia)

José A. Cardona Álvarez

Universidad de Córdoba, cardonalvarez@hotmail.com

Teresa Oviedo Socarrás

Universidad de Córdoba, tere_oviedo@yahoo.com

Marco González Tóus

Universidad de Córdoba, marcogonzalezτους@gmail.com

Follow this and additional works at: <https://ciencia.lasalle.edu.co/mv>

Citación recomendada

Cardona Álvarez JA, Oviedo Socarrás T y González Tóus M. Dermopatías en burros de trabajo (*Equus asinus*) en áreas rurales de Córdoba (Colombia). *Rev Med Vet.* 2017;(34): 81-91. doi: <https://doi.org/10.19052/mv.4257>

This Article is brought to you for free and open access by the Revistas Unisalle at Ciencia Unisalle. It has been accepted for inclusion in Revista de Medicina Veterinaria by an authorized editor of Ciencia Unisalle. For more information, please contact ciencia@lasalle.edu.co.

Dermopatías en burros de trabajo (*Equus asinus*) en áreas rurales de Córdoba (Colombia)

José A. Cardona Álvarez¹ / Teresa Oviedo Socarrás² / Marco González Tóus³

Resumen

Se realizó un estudio retrospectivo de las historias clínicas de dermopatías diagnosticadas en burros de trabajo, a través del Servicio Médico Ambulatorio de Grandes Animales de la Facultad de Medicina Veterinaria de la Universidad de Córdoba, desde enero de 2008 hasta diciembre de 2015. El objetivo fue determinar la frecuencia de las enfermedades cutáneas que ocurren en burros (*Equus asinus*). Fueron atendidos 238 casos clínicos de dermopatías, pero las más frecuentemente diagnosticadas en orden descendente fueron: las heridas traumáticas (26,4%), ectoparasitismo por garrapatas (19,7%), dermatofitosis (16,3%), sarcoides (8,9%), habronemosis (7,1%), pitiosis (6,3%), sarna (5,4%), miasis (4,6%), abscesos (2,9%), dermatofilia (1,7%), papilomatosis (0,4%), melanoma (0,4%), fotosensibilización (0,4%) y quemaduras (0,4%). El grupo etario más afectado fue el de 5 a 10 años (60,3%), seguido de los menores de 5 años (20,8%) y los mayores de 10 años (19,2%). Las principales enfermedades de la piel diagnosticadas en burros fueron heridas traumáticas, ectoparasitismo por garrapatas y dermatofitosis. Este trabajo es un aporte significativo sobre el estado epidemiológico de las diferentes dermopatías, con su respectiva importancia en el manejo y control.

Palabras clave: asnos, dermatología, enfermedades cutáneas, tumor.

1 Médico veterinario zootecnista, Esp., MSc., PhD. Profesor titular de Medicina y Clínica de Grandes Animales. Miembro del grupo de estudios e investigaciones en Medicina de Grandes Animales (MEGA), Departamento de Ciencias Pecuarias, Universidad de Córdoba, Montería (Colombia).

✉ cardonalvarez@hotmail.com

2 Médica veterinaria zootecnista, MSc., PhD. Profesora titular de Patología Animal, Departamento de Ciencias Pecuarias, Universidad de Córdoba, Montería (Colombia).

✉ tere_oviedo@yahoo.com

3 Médico veterinario zootecnista, MSc. Miembro del Instituto de Investigaciones Biológicas del Trópico, Departamento de Ciencias Pecuarias, Universidad de Córdoba, Montería (Colombia).

✉ marcogonzaleztous@gmail.com

Cómo citar este artículo: Cardona Álvarez JA, Oviedo Socarrás T, González Tóus M. Dermopatías en burros de trabajo (*Equus asinus*) en áreas rurales de Córdoba (Colombia). Rev Med Vet. 2017;(34 Supl):81-91. doi: xxx

Dermopathies in working donkeys (*Equus asinus*) in rural areas of Córdoba (Colombia)

Abstract

A retrospective study was performed of the clinical histories of dermopathies diagnosed in working donkeys in the Ambulatory Medical Service of Large Animals of the Faculty of Veterinary Medicine at the Universidad de Córdoba, from January 2008 to December 2015. The objective was to determine the frequency of skin diseases in donkeys (*Equus asinus*). A total of 238 cases of dermopathies were treated, but the most frequently diagnosed cases were: traumatic wounds (26.4%), tick ectoparasitism (19.7%), dermatophytosis (16.3%), sarcoids (8.9%), habronemiasis (7.1%), pythiosis (6.3%), scabies (5.4%), myiasis (4.6%), abscesses (2.9%), dermatophilosis (1.7%), papillomatosis (0.4%), melanoma (0.4%), photosensitization (0.4%), and burns (0.4%). The most affected age group was between 5 and 10 years (60.3%), followed by young animals under 5 years old (20.8%), and those older than 10 years of age (19.2%). The major skin diseases diagnosed in donkeys were traumatic wounds, tick ectoparasitism, and dermatophytosis. This work is a significant contribution on the epidemiological status of different dermopathies, with their respective importance for management and control.

Keywords: donkeys, dermatology, skin diseases, tumor.

Dermopatias em burros de trabalho (*Equus asinus*) em áreas rurais de Córdoba (Colômbia)

Resumo

Realizou-se um estudo retrospectivo das histórias clínicas de dermatopatias diagnosticadas em burros de trabalho, a través do Serviço Médico Ambulatório de Grandes Animais da Faculdade de Medicina Veterinária da Universidade de Córdoba, desde janeiro de 2008 até dezembro de 2015. O objetivo foi determinar a frequência das doenças cutâneas que ocorrem em burros (*Equus asinus*). Foram atendidos 238 casos clínicos de dermatopatias, mas as diagnosticadas com mais frequência em ordem descendente foram: as feridas traumáticas (26,4%), ectoparasitismo por carrapatos (19,7%), dermatofitose (16,3%), sarcoidose (8,9%), habronemose (7,1%), pitiose (6,3%), sarna (5,4%), miíase (4,6%), abscessos (2,9%), dermatofitose (1,7%), papilomatose (0,4%), melanoma (0,4%), foto sensibilização (0,4%) e queimaduras (0,4%). O grupo etário mais afetado foi o de 5 a 10 anos (60,3%), seguido dos menores de 5 anos (20,8%) e os maiores de 10 anos (19,2%). As principais doenças de pele diagnosticadas em burros foram feridas traumáticas, ectoparasitismo por carrapatos e dermatofitose. Este trabalho é um aporte significativo sobre o estado epidemiológico das diferentes dermatopatias, com sua respectiva importância no manejo e controle.

Palavras chave: asnos, dermatologia, doenças cutâneas, tumor.

INTRODUCCIÓN

El burro (*Equus asinus*) es una especie usada en todo el mundo principalmente como animal de carga o medio de transporte, y de vez en cuando como fuente de carne o como animal de compañía. Aunque son estrechamente relacionados con los caballos, poseen algunas características especiales con relación a las enfermedades dermatológicas (1).

Es normal que la mayoría de los veterinarios consideren que esta especie sufre un menor número de enfermedades de la piel con respecto a otras especies domésticas, debido a que poseen características morfofisiológicas particulares, como el hecho de tener una piel bien adaptada a los rigores de la luz solar y el calor extremo. Estos animales conservan agua sobre la piel mediante el sudor y limitan su pérdida cuando la temperatura corporal aumenta considerablemente. Esto les permite restringir la necesidad de eliminación de calor mediante evaporación, y el enfriamiento debajo de la capa de pelo

maximiza la eficiencia de refrigeración de la sudoración. Tales propiedades pueden dar la impresión de que la piel del burro es capaz de resistir casi cualquier afección; pero es todo lo contrario. Sin embargo, puede ser objeto de un menor número de enfermedades infecciosas con relación a otros équidos (2).

Según White (1) y Abdalla, Suliman y Gabbar (3), la infección bacteriana de la piel más importante en todo el mundo es la causada por el actinomiceto *Dermatophilus congolensis*. Estos autores señalan al *Trichophyton verrucosum* y al *Trichophyton mentagrophytes* como causantes de alopecia y desprendimiento de piel, y parásitos como *Habronema* spp., piojos, moscas picadoras y *Chorioptes* spp., como agentes que pueden afectar a los burros de igual forma que a los caballos. La habronemosis cutánea puede causar lesiones más graves en burros y mulas que en caballos.

Para Semieka, Ali y Al-Lethie (4), el sarcoide es considerado el tumor cutáneo más común en burros, en los que

tiene mayor incidencia que en caballos, especialmente el sarcoide fibroblástico, que se caracteriza por grandes masas con superficies ulceradas y a menudo cubiertos por restos necróticos. Pueden detectarse lesiones individuales o múltiples en diferentes áreas del cuerpo de mismo animal.

De acuerdo con Brum, Souza y Barros (5), el 4,1 % de los caballos evaluados en su estudio presenta algún problema dermatológico. Estos autores consideran que aproximadamente el 50 % de los casos son tumoriformes. Por su parte, Laus y colaboradores (6) y Spugnini y colaboradores (7) indican que entre las dermatopatías tumorales más comunes se encuentran el sarcoide, el melanoma y el carcinoma de células escamosas, mientras que Cardona, Vargas y Perdomo (8-10) observan que una de las lesiones tumoriformes no neoplásicas más frecuentes es la pitiosis cutánea.

Assis-Brasil y colaboradores (11) afirman que los estudios retrospectivos son de gran importancia, ya que permiten la recolección de datos epidemiológicos, clínicos y patológicos en el tiempo en un área geográfica específica, lo cual genera información importante para el clínico y la posible estrategia profiláctica o de manejo y control.

Existe escasez de información sobre las enfermedades de la piel de los burros; este hecho refleja la falta de interés en el estudio de las dermatopatías de la especie. A pesar de que estos animales son aparentemente más resistentes a las inclemencias del medio, son tomados con menor importancia por parte de sus propietarios, al pensar que las enfermedades no comprometen su salud y vida. Algunos de los trastornos cutáneos que afectan a los burros en climas tropicales son muy graves. Pueden llevar a pérdidas económicas debido a los gastos de tratamiento o descarte de animales; además de ser un problema estético, pueden afectar a sus propietarios, puesto que tienen implicaciones zoonóticas como en el caso de las infecciones bacterianas, micóticas y parasitarias (2,12).

Las enfermedades dermatológicas de los burros pueden presentar características clínico-epidemiológicas similares, hecho que genera diagnósticos presuntivos incier-

tos o errados, por lo que la dermatología tropical es para el médico veterinario clínico un reto importante en el ejercicio profesional. Por esta razón, el objetivo del presente estudio fue determinar la frecuencia de dermatopatías en burros del departamento de Córdoba (Colombia).

MATERIALES Y MÉTODOS

El estudio descriptivo retrospectivo en burros con dermatopatías diagnosticadas mediante examen clínico, histopatología y pruebas de laboratorio fue desarrollado en el departamento de Córdoba (Colombia), ubicado entre las coordenadas 7°23' y 9°26' LN y los 74°52' y 76°32' LO del meridiano de Greenwich, a una altura de 30 m s. n. m., con temperatura promedio anual de 28 °C, humedad relativa del 82 %, precipitación media anual de 1400 mm y una formación climática de bosque tropical lluvioso (13).

Fueron utilizados 238 casos clínicos de burros con dermatopatías diagnosticadas en el Servicio Clínico Ambulatorio de Grandes Animales de la Facultad de Medicina Veterinaria de la Universidad de Córdoba, entre enero de 2008 y diciembre de 2015. Los animales fueron de ambos sexos (144 hembras y 95 machos), con edades que oscilaron entre 1 y 17 años, clasificados en tres grupos etarios (< 5 años, de 5 a 10 años y > 10 años).

Para la evaluación de los animales y la toma de muestras, se tuvieron en cuenta las normas técnicas referentes a los principios éticos internacionales para la investigación biomédica con animales del Council for International Organizations of Medical Sciences (CIOMS), así como lo establecido por la Unesco, la Organización Mundial de la Salud (OMS) de 1949 y la Ley 84 de 1989 (14).

El diagnóstico de las diferentes dermatopatías fue realizado mediante examen clínico general, examen dermatológico especial (inspección, palpación y punción), pruebas de laboratorio y respuesta terapéutica. Todas las lesiones cutáneas se caracterizaron anatomopatológicamente, y se tomaron fotografías de alta definición para su posterior análisis (Sony DSC-HX10V, China).

Además de lo anterior, fueron colectadas muestras para cultivos (hisopado), citología (aspiración con aguja fina) y raspados cutáneos, que luego fueron procesadas en el Laboratorio Clínico Veterinario y en el Instituto de Investigaciones Biológicas del Trópico. De igual forma, se tomaron biopsias de tejido de lesiones tumoriformes (15,16), las cuales fueron fijadas en formalina al 10%, procesadas hasta su inclusión en parafina en el Laboratorio de Patología Animal del Departamento de Ciencias Pecuarias de la Universidad de Córdoba (Colombia). Después fueron llevadas al Laboratorio de Histopatología del Departamento de Veterinaria de la Universidad Federal de Viçosa (Brasil), donde fueron cortadas a 5 μ m de espesor en un micrótomo (Leica RM2125 RTS®, Japón), y coloreadas con hematoxilina-eosina (HE) y Grocott.

Se utilizó la prueba de χ^2 con el fin de determinar diferencias ($p \leq 0,05$) entre las variables (diagnóstico, sexo y edad). El análisis estadístico fue realizado con el auxilio del programa S.A.S. 9.1.3, y para la tabulación y organización de los datos se utilizó el programa Excel 2003.

RESULTADOS

No existen informes en los estudios consultados que muestren datos de frecuencia, incidencia o prevalencia de dermatopatías en burros. Sin embargo, Cardona, Vargas y Perdomo (9,17,18) realizaron informes de hallazgos clínicos e histopatológicos de algunos casos de pitiosis y sarcoide fibroblástico en burros del departamento, por lo que este sería el primer informe que relata el estado clínico epidemiológico de las enfermedades cutáneas en burros de Córdoba (Colombia).

Los hallazgos clínicos en los burros con dermatopatías, la caracterización anatomopatológica de las lesiones y las pruebas de laboratorio (cultivos, citologías, raspados cutáneos) y de la histopatología permitieron confirmar el diagnóstico de dermatopatías en los 238 burros del estudio, de acuerdo con lo hallado como método de diagnóstico dermatológico en equinos (6,11,15,19,20).

En la tabla 1 se describe la distribución de los animales estudiados según el diagnóstico dermatológico, sexo, edad y porcentaje de las lesiones, en la cual el 39,7% (95/238) fueron machos y el 60,3% (144/238) fueron hembras. El grupo etario más afectado fue el de 5 a 10 años con mayor número de casos (145/238 [60,3%]), seguido de los menores de 5 años (48/238 [20,8%]) y los mayores de 10 años (46/238 [19,2%]). Los casos más frecuentes en orden descendente fueron las heridas traumáticas (64/238 [26,4%]) (figura 1a), ectoparasitismo por garrapatas (47/238 [19,7%]), dermatofitosis (39/238 [16,3%]) (figura 1b), sarcoide (21/238 [8,9%]) (figura 1c), habronemosis (17/238 [7,1%]) (figura 1d), pitiosis (13/238 [6,3%]) (figura 2a), sarna (13/238 [5,4%]) (figura 2b), miasis (11/238 [4,6%]), abscesos (7/238 [2,9%]), dermatofitosis (4/238 [1,7%]) (figura 2c), papilomatosis (1/238 [0,4%]), melanoma (1/238 [0,4%]), fotosensibilización (1/238 [0,4%]) y quemaduras (1/238 [0,4%]) (figura 2d).

No fueron observadas diferencias significativas en la frecuencia de dermatopatías ($p > 0,05$) con respecto a la edad y sexo en los animales del estudio. Solo hubo diferencias significativas ($p < 0,05$) entre las heridas traumáticas, el ectoparasitismo, la dermatofitosis y el resto de enfermedades cutáneas encontradas en el presente estudio.

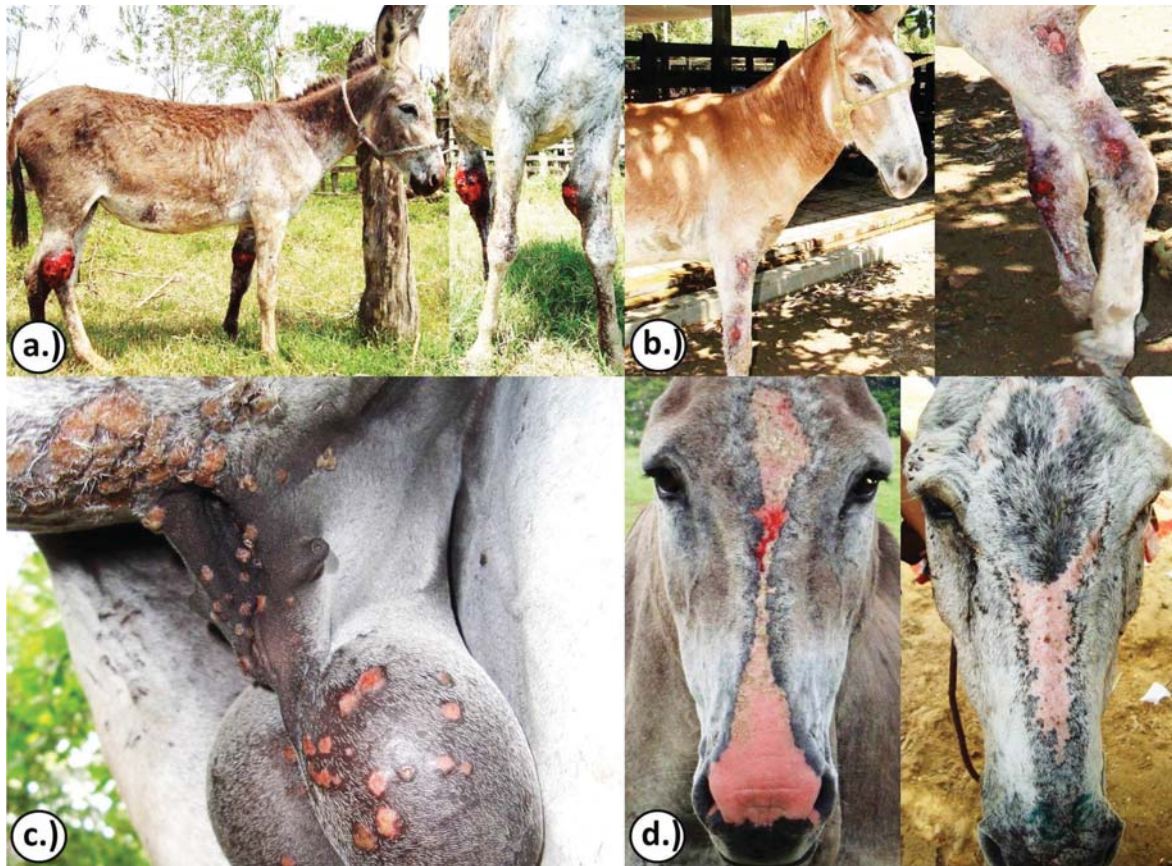
Tabla 1. Distribución de las lesiones según el diagnóstico dermatológico, sexo, edad y porcentaje de las lesiones en 238 burros estudiados en Córdoba (Colombia)

Diagnóstico dermatológico	Hembras n.º (%) 144 (60,3)			Machos n.º (%) 95 (39,7)			Total n.º (%)
	< 5 años	5 a 10 años	> 10 años	< 5 años	5 a 10 años	> 10 años	
Heridas traumáticas	10	26	8	3	13	4	64 (26,4)
Ectoparasitismo x garrapatas	7	15	5	4	11	5	47 (19,7)
Dermatofitosis	3	17	2	2	11	4	39 (16,3)
Sarcoide	–	8	5	–	5	3	21 (8,9)
Habronemosis	5	3	1	6	2	–	17 (7,1)
Pitiosis	1	5	1	–	4	2	13 (6,3)
Sarna	1	6	–	1	5	–	13 (5,4)
Miasis	–	4	2	–	2	3	11 (4,6)
Absceso	3	1	–	2	1	–	7 (2,9)
Dermatofilosis	–	3	–	–	1	–	4 (1,7)
Papilomatosis	–	1	–	–	–	–	1 (0,4)
Melanoma	–	–	–	–	–	1	1 (0,4)
Fotosensibilización	–	–	–	–	–	–	1 (0,4)
Quemadura	–	1	–	–	–	–	1 (0,4)
Total n.º (%)	30 (12,6)	90 (37,7)	24 (10,0)	18 (7,5)	55 (23,0)	22 (9,2)	238 (100)

Figura 1. a) Herida traumática; b) dermatofitosis; c) sarcoide fibroblástico; d) habronemosis

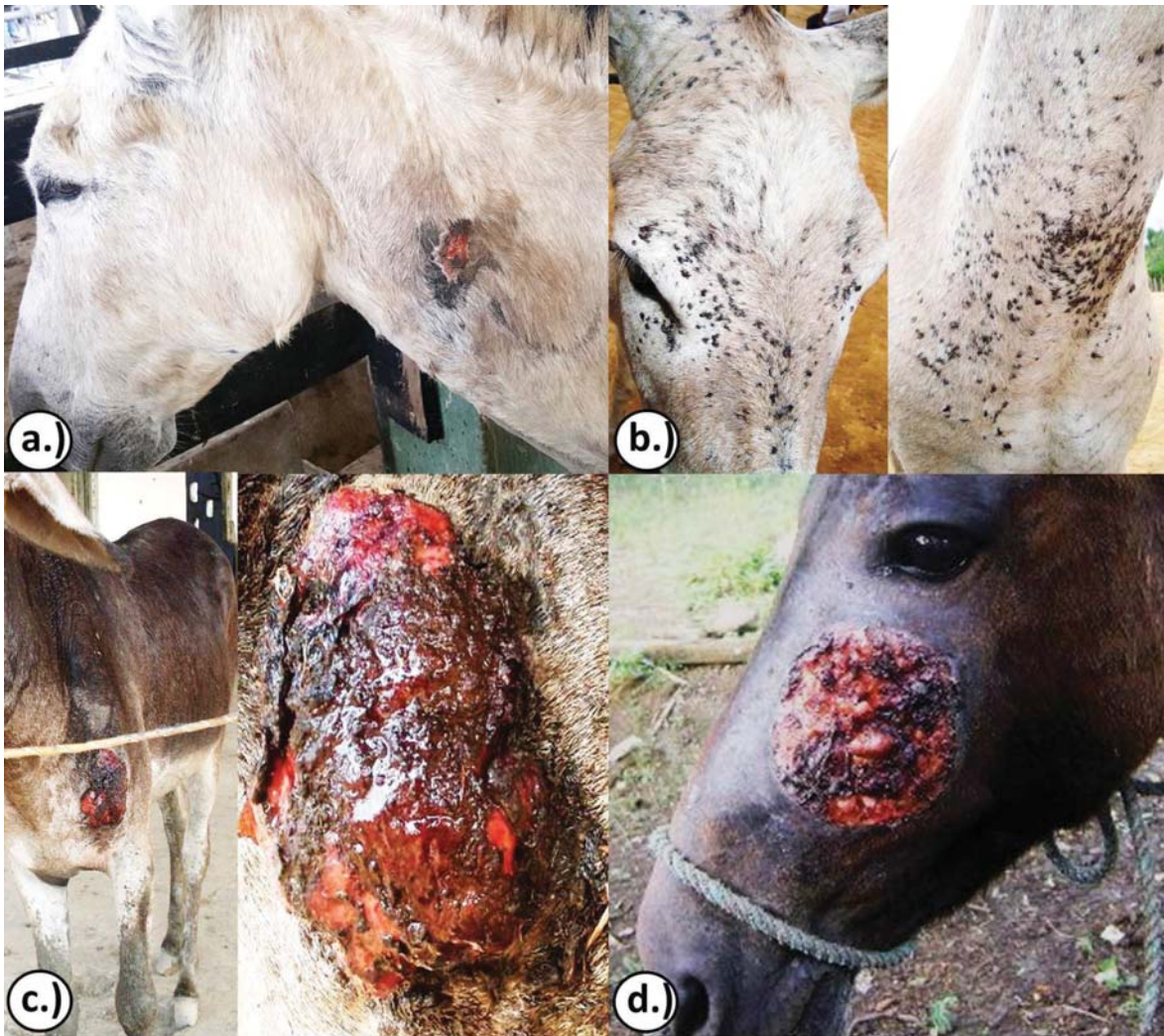

Figura 2. a) Pitiosis; b) sarna chorióptica; c) dermatofilosis; d) fotosensibilización y quemadura, respectivamente

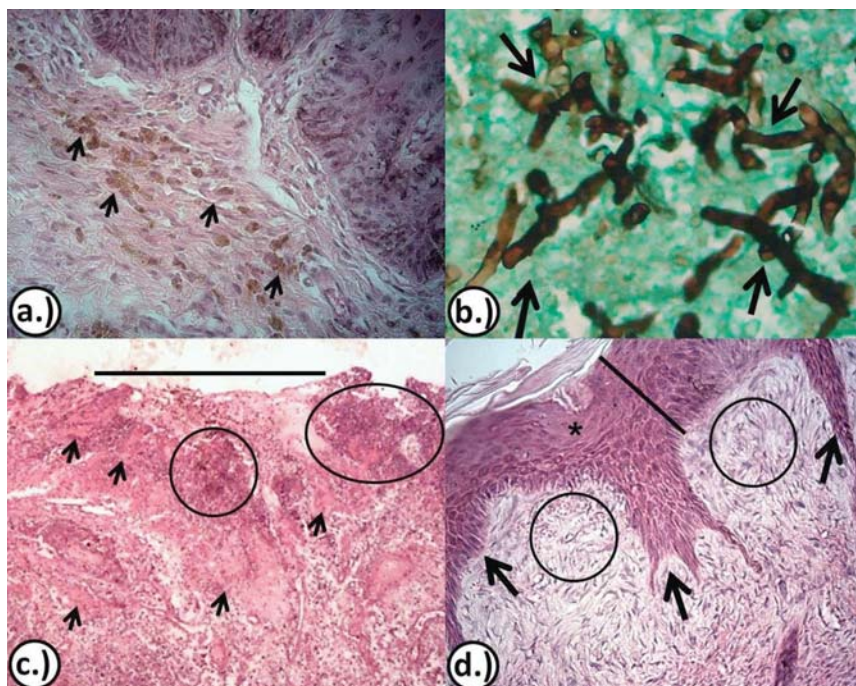


Los casos con mayor presentación fueron las heridas traumáticas y la dermatitis por ectoparásitos; y en menor proporción, la dermatofitosis, la papilomatosis y la fotosensibilización; la habronemosis fue la de mayor presentación en la época de lluvia y la dermatofitosis en la época seca.

Las características histopatológicas observadas en las biopsias de tejido tumoriforme coloreadas con HE y Grocott permitieron ratificar el diagnóstico clínico de acuerdo con lo registrado como método diagnóstico de las diferentes dermatopatías en equinos (7-10,17-20). Es así como en los casos de melanoma se observó la presencia de melanocitos atípicos y melanófagos repletos

de gránulos de melanina agrupados (en nidos o tecas) (figura 3a). En los de pitiosis se identificaron grandes cantidades de hifas color marrón, parcialmente septadas, ramificadas y con formación ocasional de ángulos rectos (figura 3b). En los de habronemosis, se observó dermatitis piogranulomatosa multifocal y severa, con áreas rodeadas de neutrófilo y eosinófilos, así como las áreas de necrosis y ausencia de epitelio (figura 3c). En los casos de sarcoide se observó la presencia de hiperplasia epidérmica con áreas de acantosis, y la formación de largas proyecciones o papilas epiteliales en dirección a la dermis, así como proliferación dérmica densa y desorganizada de fibras de colágeno (figura 3d).

Figura 3. a) Melanoma; b) pitiosis; c) habronemosis; d) sarcoide



Nota: En a) observe la presencia de melanocitos atípicos y melanofagos repletos de gránulos de melanina agrupados (en nidos o tecas) (flechas), HE. 20x; en b) observe las hifas color marrón, parcialmente septadas, ramificadas y en ángulo recto (flechas), Grocott. 40x; en c) presencia de dermatitis piogranulomatosa multifocal y severa con áreas rodeadas de neutrófilo y eosinófilos (flechas), así como áreas de necrosis (círculos) y ausencia de epitelio (barra), 20x; en d) note la presencia de hiperplasia epidérmica (barra), áreas de acantosis (asterisco) con proyecciones irregulares a la dermis (flechas), así como proliferación dérmica densa y desorganizada de fibras de colágeno (círculos), HE. 20x.

DISCUSIÓN

Las heridas traumáticas fueron las dermatopatías con mayor frecuencia en burros, lo cual se vio representado en el 26,4% de los diagnósticos. Esto concuerda con lo hallado por Pessoa y colaboradores (20,21) con el 12,4 y 47,1% en burros del semiárido brasileiro. Las lesiones traumáticas observadas en burros de Córdoba y otras regiones del mundo registradas se deben posiblemente al manejo inadecuado e indiscriminado que se le da a este tipo de animales, relacionados con los métodos de contención y de equipamientos de trabajo inadecuados y con malos tratos. Lo anterior está asociado, probablemente, a la formación cultural, al estrato socioeconómico, al grado de educación, a la pobreza y otros problemas sociales de las personas relacionadas con el manejo y trabajo de los equinos, las cuales no perciben la importancia del bienestar de los animales, ya que les dan castigos físicos y cargas excesivas de trabajo.

Paganela y colaboradores (22) encontraron una alta incidencia (37%) de lesiones traumáticas en la piel en caballos estudiados en el semiárido brasileiro. En este sentido, Knottenbelt (2) y Pessoa y colaboradores (20) manifiestan que muchos de los trastornos de la piel son considerados como una consecuencia directa de la domesticación, puesto que poblaciones salvajes de burros son notablemente libres de enfermedades traumáticas de la piel.

El ectoparasitismo por garrapatas fue la segunda causa de dermatopatías con 19,7% de los burros del estudio. Esto puede deberse a la poca conciencia que se tiene sobre el manejo y control de ectoparásitos en este tipo de animales en el departamento. Las garrapatas son un problema grave en algunas partes del mundo, y pueden llevar a la transmisión de infecciones graves como los parásitos endoglobulares (*Babesia caballi* y *Theileria equi*) (2,23). Pessoa y colaboradores (20,21) hallaron prevalencias de 0,2 y 0,4% de dermatitis ectoparasitaria por piojos (*Dalmalinia equi*) en burros del semiárido brasileiro.

La dermatofitosis fue diagnosticada en el 16,3% de las dermatopatías. Pessoa y colaboradores (20,21) hallaron frecuencias de dermatofitosis en burros del semiárido

brasileño del 5,9 y 1,6%. La frecuencia de dermatofitosis en el presente estudio está próxima a la observada por Marcolongo-Pereira y colaboradores (24), quienes hallaron 14% de frecuencia en caballos de Río Grande del Sur (Brasil). Estas diferencias se deben posiblemente a las diferencias de humedad y precipitaciones entre las regiones brasileiras y el departamento de Córdoba.

De las enfermedades tumorales el sarcoide fue el que presentó mayor prevalencia, ya que fue observado en 8,9% de los casos. Cardona y colaboradores (17,18) encontraron la presencia de sarcoide fibroblástico en burros de diferentes explotaciones ganaderas del departamento de Córdoba, diagnosticados clínica e histopatológicamente. Pessoa y colaboradores (20,21) hallaron 19,1 y 5% en burros del semiárido brasileiro. Knottenbelt (2) manifiesta que el sarcoide es el tumor más común en burros, e inclusive estos tienen mayor incidencia de la enfermedad que los caballos. Assis-Brasil y colaboradores (11), Marcolongo-Pereira y colaboradores (24) y Carvalho y colaboradores (25) informaron sobre frecuencias de esta patología del 32,9; 45,6 y 34,4% en caballos en la región sur de Río Grande del Sur y del nordeste brasileiro, respectivamente.

La etiología del sarcoide en equinos está relacionada con el papilomavirus bovino tipo 1 y 2 (26), por lo que la frecuencia de sarcoide en burros del departamento de Córdoba podría explicarse por la exposición de estos al papilomavirus bovino, debido a que son usados en labores de trabajo en las explotaciones extensivas de ganado bovino (17,18).

La habronemosis, con una presentación del 7,1% de los casos, podría relacionarse con la gran cantidad de moscas que se presentan en la época de lluvia y que actúan como vectores o huéspedes intermediarios (27). Resultados similares fueron informados por Assis-Brasil y colaboradores (11) y Pessoa y colaboradores (20) con 4,2 y 7,4% en caballos de Río Grande del Sur y del semiárido brasileiro, respectivamente.

La pitiosis se presentó en el 6,3% de los burros del estudio. Previamente, Cardona y colaboradores (9) obser-

varon la presencia de pitiosis cutánea en nueve burros del departamento de Córdoba. Al respecto, la región en estudio presenta condiciones epidemiológicas favorables como la temperatura óptima para el crecimiento y desarrollo del microorganismo, así como a la presencia de zonas inundables con aguas contaminadas con *Pythium insidiosum*, en las cuales los animales con heridas tienen contacto con el agente (8).

Cardona y colaboradores (10) encontraron una frecuencia del 29,6% de pitiosis en caballos de trabajo del departamento de Córdoba. Así mismo, Pessoa y colaboradores (20) y Marcolongo-Pereira y colaboradores (24) informaron frecuencias de 14,3 y 24,4% en caballos del semiárido brasileiro y Río Grande del Sur, respectivamente.

La sarna chorioptica (*Chorioptes* spp.) se diagnosticó en el 5,4% de los casos. Es una enfermedad parasitaria que comúnmente afecta a burros durante los meses de invierno. En infestaciones severas puede ocasionar graves autotraumas. Marcolongo-Pereira y colaboradores (24) y Pierezan y colaboradores (28) encontraron sarna por *Psoroptes* spp. (0,6%) y *Sarcoptes* spp. (0,3%) en caballos del sur y el centro de Río Grande del Sur, respectivamente.

La dermatopatías con menor frecuencia fueron las miasis (4,6%), abscesos (2,9%), dermatofilosis (1,7%), papilomatosis (0,4%), melanoma (0,4%), fotosensibilización (0,4%) y quemadura (0,4%). Datos similares fueron registrados por Pessoa y colaboradores (20), quienes encontraron miasis (2,9%), abscesos (13,2%), dermatofilosis (1,5%), papilomatosis (1,5%) y fotosensibilización (1,5%). Posteriormente, los mismos autores registraron miasis (0,8%), abscesos (3,5%), dermatofitosis (1,6%) y dermatofilosis (0,4%) en burros del semiárido brasileiro (21). Por otra parte, Assis-Brasil y colaboradores (11) y Marcolongo-Pereira y colaboradores (24) encontraron frecuencias de melanoma del 1,2 y 3% y de papiloma del 4,7 y 6,6% de los casos en caballos de la región sur de Río Grande del Sur, respectivamente.

El clima de la región estudiada favorece las condiciones para que se instauren adecuadamente los ciclos epizootiológicos de las enfermedades, ya sean de tipo infeccioso (producción de vectores o replicación de microorganismos) o físicas (exposición prolongada a radiaciones ultravioleta en animales despigmentados o traumatismos) (10).

CONCLUSIÓN

Las dermatopatías encontradas en burros en este trabajo demuestran la necesidad del conocimiento clínico-epidemiológico por parte de los médicos veterinarios clínicos, el cual es muy importante para el diagnóstico certero de las enfermedades cutáneas; también se deben tener en cuenta medios para establecer planes profilácticos o de manejo y control.

AGRADECIMIENTOS

Al laboratorio de Patología del Departamento de Ciencias Pecuarias de la Facultad de Medicina Veterinaria y Zootecnia de la Universidad de Córdoba (Colombia), por su apoyo incondicional en el procesamiento y análisis de las muestras.

REFERENCIAS

1. White S. Donkey dermatology. *Vet Clin North Am Equine Pract.* 2013; 29(3):703-8.
2. Knottenbelt D. Skin disorders of donkeys. En: Matthews N, Taylor T, editores. *Veterinary care of donkeys* [internet]. Ithaca NY: International Veterinary Information Service; 2005 [citado 2016 mar 13]. Disponible en: <http://www.ivis.org/docarchive/A2918.0605.pdf>
3. Abdalla W, Suliman E, Gabbar A. A report on *Trichophyton verrucosum* in donkeys in the Sudan. *Sudan J Vet Res.* 2005;20:83-5.

4. Semieka M, Ali M, Al-Lethie A. Sarcoids in donkeys: common types and available treatment. *J Adv Vet Res.* 2012;2(4):276-83.
5. Brum J, Souza T, Barros C. Aspectos epidemiológicos e distribuição anatômica das diferentes formas clínicas do sarcoide equino no Rio Grande do Sul: 40 casos. *Pesq Vet Bras.* 2010;30(10):839-43.
6. Laus F, Cerquetella M, Paggi E, Ippedico G, Argentieri M, Castellano G, Spaterna A, Tesei B. Evaluation of cimetidine as a therapy for dermal melanomatosis in grey horse. *Israel J Vet Med.* 2010;65(2):48-52.
7. Spugnini E, D'alterio G, Dotsinsky I, Mudrov T, Dragonetti E, Murace R, Citro G, Baldi A. Electrochemotherapy for the treatment of multiple melanomas in a horse. *J Equine Vet Sci.* 2011;31(8):430-3.
8. Cardona J, Vargas M, Perdomo S. Pythiosis cutánea equina: una revisión. *Rev Ces Med. Vet Zootec.* 2013;8(1):58-67.
9. Cardona J, Vargas M, Perdomo S. Evaluación clínica e histopatológica de la pitiosis cutánea en burros (*Equus asinus*). *Rev Med Vet.* 2013;(25):9-19.
10. Cardona J, Vargas M, Perdomo S. Frecuencia de pythiosis cutánea en caballos de producción en explotaciones ganaderas de Córdoba, Colombia. *Rev Med Vet Zoot.* 2014;61(1):31-43.
11. Assis-Brasil N, Marcolongo-Pereira C, Stigger A, Fiss L, Santos B, Coelho A, et al. Equine dermatopathies in southern Brazil: a study of 710 cases. *Ciêñ Rural, Santa Maria.* 2015;45(3):519-24.
12. Taylor S, Haldorson G. A review of equine mucocutaneous squamous cell carcinoma. *Equine Vet Ed.* 2013;25(7):374-8.
13. Pabón J, Eslava J, Gómez R. Generalidades de la distribución espacial y temporal de la temperatura del aire y de la precipitación en Colombia. *Meteorol Colomb.* 2001;4:47-59.
14. Mrad A. Ética en la investigación con modelos animales experimentales. Alternativas y las 3 RS de Russel. Una responsabilidad y un compromiso ético que nos compete a todos. *Rev Col Bioética.* 2006;1(1):163-84.
15. Moussa R, Sevastre B, Taulescu M, Bolfă P, Gal A, Tabaran F, et al. Histological and macroscopical study of horse melanoma. *Bulletin UASVM, Vet Med.* 2011;68(1):252-9.
16. Santos C, Santurio J, Marques C. Pitiose em animais de produção no Pantanal Matogrossense. *Pesq Vet Bras.* 2011;31(12):1083-9.
17. Cardona J, Vargas M, Perdomo S. Estudio clínico e histopatológico del sarcoide fibroblástico en burros (*Equus asinus*) en Colombia. *Rev Cient FCV-LUZ.* 2013;23(2):97-104.
18. Cardona J, Vargas M, Perdomo S. Sarcoide equino fibroblástico periocular en un burro (*Equus asinus*). *Rev CES Med Zootec.* 2013;8(1):98-107.
19. Mosbah E, Karrouf G, Younis E, Saad H, Ahdy A, Zaghoul A. Diagnosis and surgical management of pythiosis in draft horses: Report of 33 cases in Egypt. *J Equine Vet Sci.* 2012;32(3):164-9.
20. Pessoa A, Pessoa C, Neto E, Dantas A, Riet-Correa F. Doenças de pele em equídeos no semiárido brasileiro. *Pesq Vet Bras.* 2014;34(8):743-8.
21. Pessoa A, Pessoa C, Neto E, Riet-Correa F. Doenças de asininos e muareos no semiárido brasileiro. *Pesq Vet Bras.* 2014;34(12):1210-4.
22. Paganela J, Ribas L, Santos C, Feijó L, Nogueira C, Fernandez C. Abordagem clínica de feridas cutâneas em equinos. *Rev Port Ciênc Vet.* 2009;104(569/572):13-8.
23. Scoles G, Ueti, M. Vector ecology of equine piroplasmosis. *Annu Rev Entomol.* 2015;60:561-80.
24. Marcolongo-Pereira C, Estima-Silva P, Soares M, Sallis E, Grecco F, Raffi M et al. Doenças de equinos na região Sul do Rio Grande do Sul. *Pesq Vet Bras.* 2014;34(3):205-10.
25. Carvalho F, Dantas A, Riet-Correa F, Andrade R, Neto P, Neto E, et al. Estudo retrospectivo das neoplasias em ruminantes e equídeos no semiárido do Nordeste Brasileiro. *Pesq Vet Bras.* 2014;34(3):211-6.
26. Alcântara B, Alfieri A, Headley S, Rodrigues W, Otonel R, Lunardi M, Alfieri A. Molecular characterization of bovine Deltapapillomavirus (BPV1, 2, and 13) DNA in equine sarcoids. *Pesq Vet Bras.* 2015;35(4):431-6.
27. White S, Yu A. Equine dermatology. *Selec Top Dermatol.* 2006;52:463-6.
28. Pierezan F, Rissi D, Rech R, Figuera R, Brum J, Barros C. Achados de necropsia relacionados com a morte de 335 equinos: 1968-2007. *Pesq Vet Bras.* 2009;29(3):275-80.