

January 2015

## Aspectos fisiopatológicos y diagnóstico diferencial del pterigio

Diana Valeria Rey Rodríguez

*Universidad El Bosque*, [visionmedics@hotmail.com](mailto:visionmedics@hotmail.com)

Follow this and additional works at: <https://ciencia.lasalle.edu.co/svo>

---

### Citación recomendada

Rey Rodríguez DV. Aspectos fisiopatológicos y diagnóstico diferencial del pterigio. *Rev Med Vet.* 2015;(2): 65-72. doi: <https://doi.org/10.19052/sv.2943>

This Artículo de revision is brought to you for free and open access by Ciencia Unisalle. It has been accepted for inclusion in Ciencia y Tecnología para la Salud Visual y Ocular by an authorized editor of Ciencia Unisalle. For more information, please contact [ciencia@lasalle.edu.co](mailto:ciencia@lasalle.edu.co).

# Aspectos fisiopatológicos y diagnóstico diferencial del pterigio

---

## Physiopathology and differential diagnosis of pterygium

---

DIANA VALERIA REY RODRÍGUEZ\*

---

### RESUMEN

El pterigio es una lesión fibrovascular en forma triangular del tejido conjuntival inflamado que crece sobre la córnea. Esta situación se explica por el deterioro y la supresión de las células madre, las cuales participan en la regeneración del epitelio corneal; pero esta proliferación es interrumpida e inhibida por la hiperplasia del tejido conjuntival. Estos hallazgos comparten muchos rasgos con tumores y neoplasias, como la alteración genética, proliferación de fibroblastos, inflamación, vascularización, invasión y recurrencia después de la resección, lo cual puede coexistir con lesiones premalignas secundarias y generar progresión a hiperplasia, metaplasia, displasia y, en el peor de los casos, carcinoma. La tendencia de malignidad sobre la superficie ocular se da generalmente entre la zona de transición del epitelio corneal y conjuntival. Esta transición es una región vascular en la que se generan células madre, que son las responsables de la proliferación, el automantenimiento y la producción de un gran número de células hijas diferenciadas. Por lo anterior, se ha propuesto que los tumores pueden surgir a partir de lesiones preexistentes como el pterigio. Las manifestaciones clínicas similares generan varios diagnósticos diferenciales, como inflamaciones, degeneraciones y tumores. La distinción clínica, especialmente en áreas con alta exposición a la radiación ultravioleta, puede ser difícil, ya que comparten signos similares en cuanto a presentación y ubicación. El diagnóstico definitivo será confirmado a través del estudio histopatológico del tejido conjuntival.

**Palabras clave:** terigio, neoplasia, rayos ultravioleta, carcinoma.

---

\* Optómetra y magíster en Ciencias de la Visión por la Universidad de La Salle, Bogotá, Colombia. Maestrante en Epidemiología por la Universidad El Bosque. Docente de esta misma universidad.

---

Cómo citar este artículo: Rey Rodríguez DV. Aspectos fisiopatológicos y diagnóstico diferencial del pterigio. *Cienc Tecnol Salud Vis Ocul.* 2015;13(2):65-72.

## ABSTRACT

Pterygium is a fibrovascular injury of the inflamed conjunctival tissue that grows over the cornea in a triangular shape. It is explained by the deterioration and deletion of stem cells, which are involved in the regeneration of corneal epithelium; but this proliferation is interrupted and inhibited by a hyperplasia of the conjunctival tissue. These findings share many characteristics with tumors and neoplasms, such as genetic alteration, fibroblast proliferation, inflammation, vascularization, invasion and recurrence after resection, which may coexist with secondary premalignant lesions and become hyperplasia, metaplasia, dysplasia, and, in the worst case, carcinoma. Tendency to malignity over the ocular surface usually occurs in the transition zone between the corneal and conjunctival epithelium. This transition zone is a vascular region in which stem cells are generated, which are responsible for the proliferation, self-maintenance and production of a large number of differentiated daughter cells. Therefore, it has been proposed that tumors can result from preexisting lesions such as pterygium. Similar clinical symptoms can generate differential diagnoses such as inflammation, degeneration and tumors. Clinical distinction, especially in areas with high exposure to ultraviolet radiation, can be difficult because they have similar presentation and location. Definitive diagnosis will be confirmed through histopathological examination of the conjunctival tissue.

**Keywords:** pterygium, neoplasia, ultraviolet rays, carcinoma.

## INTRODUCCIÓN

El pterigio es una degeneración de la conjuntiva de etiología multifactorial, caracterizada por la presencia de una lámina triangular de tejido fibrovascular que generalmente se localiza en la conjuntiva bulbar nasal y que tiende a crecer invadiendo la córnea. Está presente en todo el mundo, pero es más común en climas cálidos, debido a la exposición directa a la radiación ultravioleta (UV). La capa de ozono actúa como un filtro que evita toda la UV-C y un 90% de la UV-B; esta última deriva en daños irreversibles en la piel y los ojos (1).

El efecto nocivo de la radiación UV está mediado directamente por su efecto fototóxico e indirectamente por la formación de radicales libres. Estos últimos son altamente nocivos para las células, debido a que inducen una lesión del ADN, así como una desnaturalización que genera una inflamación y proliferación fibrovascular, lo que da lugar a la hiperplasia conjuntival (1-3).

Estudios histopatológicos han propuesto que el pterigio podría ser una lesión tumoral de comportamiento benigno, ya que ciertas características histológicas —como la displasia moderada, la invasión local, el alto grado de angiogénesis y la

pérdida de heterocigosidad— y otras características clínicas —como la gran tendencia a la recidiva— son típicas de enfermedades neoplásicas malignas que pueden iniciar con un proceso patológico como lo es el pterigio (4).

## ANATOMÍA

El pterigio presenta una forma triangular; se encuentra dividido en cabeza, cuello y cuerpo. La cabeza es un área grisácea, plana y avascular situada en el ápex, la cual invade la córnea anclándose sobre la membrana de Bowman. En esta zona se aprecia un depósito de hierro, llamado *línea de Stocker*, hallazgo que indica progresión y actividad del pterigio. Otros signos de actividad son pequeñas opacidades grisáceas en la membrana de Bowman, que se anteponen en la cabeza del pterigio, llamadas *islas de Fuchs* (5). El cuello conecta la cabeza y el cuerpo, donde se hallan finos neovasos incipientes y anastomóticos. El cuerpo se localiza en la conjuntiva bulbar con vasos rectilíneos y radiales en dirección al ápex del pterigio (6-8).

El pterigio se clasifica en *primario* y *secundario o recurrente*. El primario es el resultado de células madre alteradas del epitelio basal limbar, que se

vuelven migratorias, invaden la córnea, arrastran una conjuntiva degenerada y adicionalmente estimulan una hipertrofia y neovascularización por la liberación de citoquinas. El pterigio recurrente consiste en un sobrecrecimiento hacia la córnea; sus células son clasificadas como *activas* o *inactivas* (9). En el pterigio recurrente, la acumulación previa de citoquinas inflamatorias y la destrucción del limbo explican la tendencia a su recrecimiento. Las posibles causas de recurrencia son: células remanentes del pterigio en el epitelio adyacente, de apariencia normal; los márgenes resecaos que reinician el proceso patológico; una respuesta cicatricial hipertrófica de los tejidos fibrovasculares remanentes, o bien, inducida por la exposición de un lecho escleral grande; y la pérdida no recuperable de la barrera limbal (10). Otra clasificación se da según el tamaño: *grado I*, cuando invade menos de 2 mm de la córnea; *grado II*, entre 2 y 4 mm; *grado III*, más de 4 mm de invasión (9).

## ETIOLOGÍA

En la mayoría de los casos, el pterigio se ubica en la conjuntiva bulbar nasal, lo cual puede deberse a que se presenta una dispersión escleral, es decir, la luz incide sobre el limbo temporal, atravesando la córnea por medio de una reflexión interna. La intensidad de la radiación depende de la curvatura corneal y de la profundidad de la cámara anterior (11,12). Algunos autores sugieren que una nariz pronunciada podría proteger la probabilidad de degeneraciones en conjuntiva (1,2).

Factores como la exposición al polvo, la sequedad ambiental y la reflectividad del terreno, al igual que otros factores endógenos como la edad, la susceptibilidad genética, la presencia de virus como el del papiloma humano y el síndrome de inmunodeficiencia adquirida (VIH) (13) están asociados directamente con la patogénesis del pterigio (11,14). El predominio de la enfermedad aumenta con la edad, que es más frecuente entre los 20 y los 50 años.

Gazzard *et al.* (5) estudian los factores de riesgo, las causas y la distribución del pterigio en 1210 individuos de Indonesia, con una edad promedio de 36 años y una prevalencia del 10%. Como factor de riesgo se encuentran las ocupaciones al aire libre por más de 5 horas en 10 o más años, lo cual tiene asociación con astigmatismo y cambios refractivos en la córnea, dependiendo del tamaño y la extensión del pterigio. Otros estudios han evidenciado cambios epiteliales en la conjuntiva a partir de los 9 años, lo cual es un indicador temprano de insolación (2).

## FISIOPATOLOGÍA

En el pterigio ocurren cambios histopatológicos en la conjuntiva, la cápsula de Tenon, la esclera, el limbo y la córnea:

En el epitelio conjuntival se evidencia una pseudometaplasia escamosa secundaria a un proceso inflamatorio, alteraciones en las microvellosidades, persistencia de las células caliciformes, aumento de los filamentos metaplastmáticos debido a una mitosis aumentada por proliferación; estos hallazgos histopatológicos encontrados en el epitelio conjuntival del pterigio demuestran la gran proliferación, inflamación y alteración producidas por la luz ultravioleta. (4)

El epitelio de la superficie ocular está expuesto al medioambiente y es vulnerable a infección, especialmente cuando las barreras de defensa se encuentran alteradas. Además se producen varios eventos, como es el caso de la proliferación, fenómeno en el cual se presenta un engrosamiento que produce una alteración en el metabolismo de los fibroblastos, acompañada de una sobreproducción de metaloproteinasas (2). Otro evento importante es la inflamación, que produce una alteración directa de los linfocitos y finalmente un daño en la barrera limbar, lo cual permite el avance de la lesión sobre la córnea (15). El pterigio puede estar asociado con cambios en las capas internas — como en la membrana de Descemet y el endotelio —, y

ello genera además una disminución de la densidad endotelial. Mediante citología de impresión se ha evidenciado una metaplasia escamosa con una mayor densidad de células caliciformes, además de encontrarse una película lagrimal inestable que contribuye a su patogénesis (16).

## TRATAMIENTO

En las lesiones pequeñas (menos de 2 mm) y asintomáticas se recomienda anteojos con filtro solar, lo cual podría acompañarse de lubricantes, vasoconstrictores o antiinflamatorios. Estos últimos deberán ser usados por periodos cortos, para evitar efectos adversos. Las principales indicaciones para su resección a través de cirugía son el crecimiento progresivo hacia el eje visual, el astigmatismo irregular, la restricción de motilidad ocular, la intolerancia a los lentes de contacto, la irritación crónica posterior a cirugía refractiva y el aspecto antiestético (9). La literatura recomienda que todo pterigio extirpado se debe someter a un examen histológico, ya que existe asociación con la presencia de lesiones preneoplásicas.

## DIAGNÓSTICO DIFERENCIAL

### PINGÜECULA

La pingüecula se caracteriza por un depósito interpalpebral de color amarillento y ligeramente levantado, que se ubica en la conjuntiva bulbar nasal o temporal. Su curso puede ser sintomático o asintomático, pero siempre respetando la invasión a la córnea. En gran medida, la etiología se asocia con exposición a estímulos ambientales nocivos y radiación UV, lo cual produce una alteración del colágeno y los tejidos elásticos del estroma conjuntival. Esta condición puede llevar a un proceso inflamatorio llamado *pingueculitis*. Cuando la lesión se encuentra vascularizada y está lo suficientemente seca, puede causar microúlceraciones en el epitelio conjuntival, lo que

deriva en que el tejido adyacente intente cubrir la erosión. En consecuencia, podría incentivarse la formación de pterigio (17).

### NEOPLASIA INTRAEPITELIAL

La neoplasia es una masa anormal localizada que altera la arquitectura de un órgano y genera una multiplicación descoordinada con los mecanismos que controlan la reproducción celular en el organismo. La neoplasia intraepitelial (NIC) es considerada el tercer tumor más común después del melanoma y el linfoma. Tal vez es el más común de la superficie ocular, con una incidencia de 2 casos anuales por cada 100.000 personas y una tasa de recurrencia del 30%. En términos clínicos, aparece en pacientes de 60 a 70 años de piel clara o en jóvenes inmunosuprimidos. Debido a su potencial para transformarse en masa maligna, debe ser diagnosticada y tratada precozmente (18,19). Por lo general, comienza cerca del limbo y se extiende hasta involucrar la córnea (20,21).

Las manifestaciones tempranas del NIC son estas: masas alrededor del pterigio, gelatinosas, sésiles o papilomatosas, con tendencia a la extensión difusa superficial, generalmente en la hendidura interpalpebral, que afectan al limbo con bordes mal definidos. Además, puede crecer lentamente e invadir tejidos cercanos, como el globo ocular, los párpados y los tejidos orbitales. La apariencia clínica es consecuencia de los cambios histológicos, que consisten en la aparición de una hiperplasia epitelial de grado variable, en la que parte o todo el espesor del epitelio corneal se sustituye por una proliferación de células atípicas (displasia) que comienza en las capas basales del epitelio y puede afectar parte o la totalidad del epitelio. Es considerada como una lesión precancerosa, ya que si las células atípicas rompen la membrana basal e invaden el tejido subconjuntival, se produce el carcinoma escamoso invasivo de conjuntiva. El riesgo de desarrollar carcinoma escamoso es bajo, pero probablemente mayor que el de la queratosis actínica (22) (figuras 1 y 2).

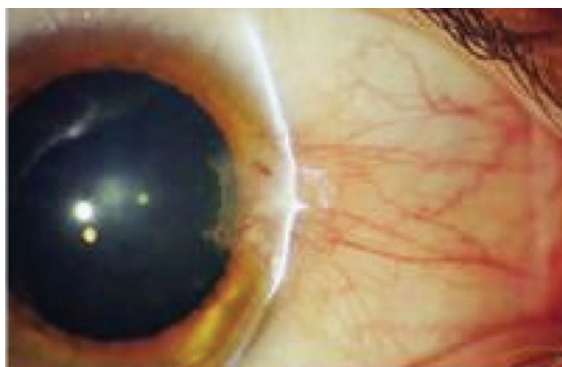


FIGURA 1. Pterigio

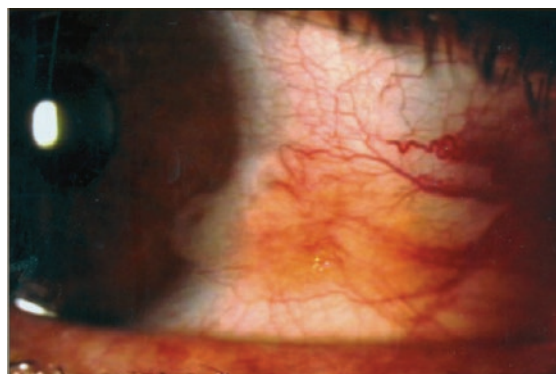
Fuente: Boyd *et al.* (10).

FIGURA 2. Neoplasia intraepitelial (NIC)

Fuente: Figueirêdo y Figueirêdo (23).

### CARCINOMA ESCAMOSO EN CONJUNTIVA

Es un tumor infrecuente, de crecimiento lento. Puede presentarse solo o con crecimiento difuso. Los tumores solos pueden ser nodulares o gelatinosos y pueden tener una placa de color blanco (leucoplaquia) (24,25). Este tumor puede ser diagnosticado cuando el proceso displásico atraviesa la membrana basal del epitelio, la sustancia propia de la conjuntiva y la membrana de Bowman de

la córnea (25,26). Las lesiones presentan varios vasos nutricios, los que pueden estar adheridos a los tejidos subyacentes. Aunque la metástasis a linfáticos regionales no es común, la diseminación y la muerte pueden ser posibles (27). Esta patología puede ser asintomática o cursar con disminución de la agudeza visual, dolor ocular e hiperemia conjuntival; una vez diagnosticada, se debe hacer seguimiento anual para prevenir reincidencia (28).

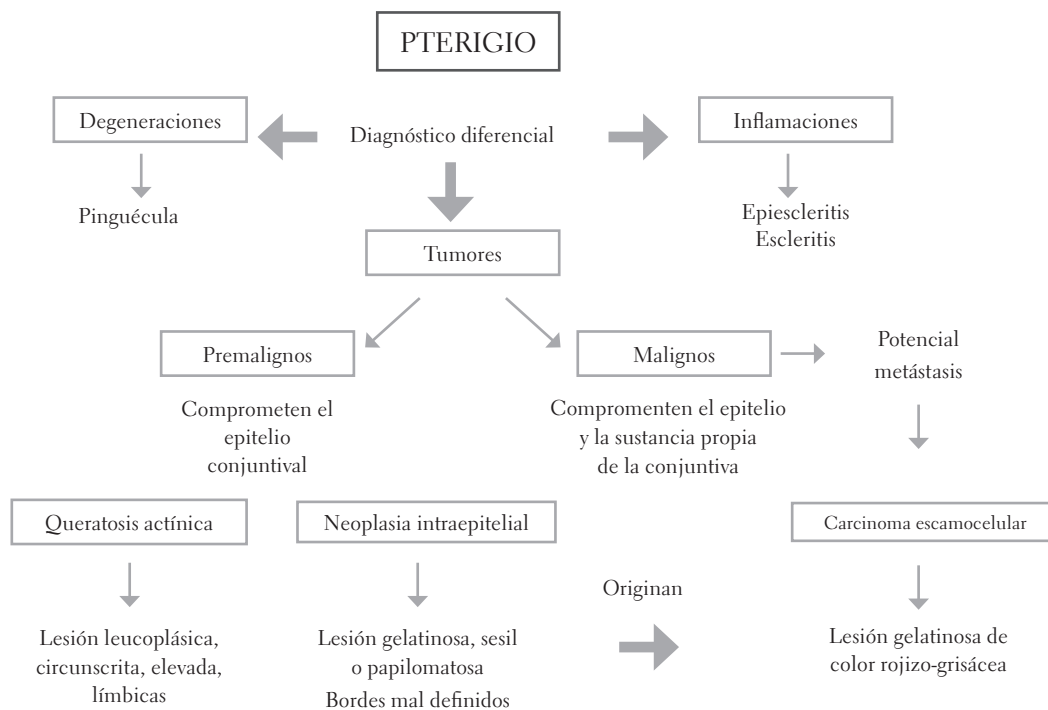


FIGURA 3. Flujo para diagnóstico diferencial del pterigio

Fuente: Saornil *et al.* (22).

## DISCUSIÓN

Varios autores reiteran que la exposición excesiva a la luz UV-B es un factor etiológico importante que genera cambios anatomofisiológicos en la conjuntiva, la córnea, el cristalino y la mácula. Se ha demostrado que la exposición antes de la edad de 65 años está relacionada con lesiones tales como pterigios, pingüéculas e hiperplasias. Estudios genéticos evidencian un daño en la cadena de ADN. La falta o el retraso en la reparación pueden llevar a mutaciones que dan origen a los tumores. La existencia de mutaciones de p53 en estas células indica un evento temprano de la enfermedad (20,29).

Otros factores de riesgo para desarrollar hiperplasias y neoplasias conjuntivales son la exposición a sustancias químicas (gasolina, humo del cigarrillo, productos derivados del petróleo), los traumatismos mecánicos (incluyendo quemaduras térmicas), las condiciones ambientales, los porcentajes y las edades de exposición, la piel clara, la pigmentación ocular, la historia de lesiones en la piel, las infecciones virales, la inmunosupresión, la xerodermia pigmentosa y el cáncer (18,19,30,31). La infección por el VIH podría también ser un agente causal; este se debe sospechar cuando no hay otras causas aparentes, sobre todo en personas menores de cincuenta años (29,32).

La presentación histopatológica del pterigio se ha correlacionado con lesiones neoplásicas de conjuntiva. El alto grado de recidiva se explicaría por la escisión incompleta de las células madre limbales mutadas. A pesar del enorme desarrollo científico y técnico de los últimos años, sigue siendo una patología exclusivamente de manejo quirúrgico, ya que todos los intentos terapéuticos no restablecen de forma completa el tejido conectivo subconjuntival. La frecuencia de recidiva esté entre el 20% y el 40% con las técnicas convencionales; sin embargo, pensar en procedimientos quirúrgicos repetidos sobre la córnea podrían ocasionar daños mayores sobre la superficie ocular (9).

Las neoplasias de la superficie corneal tienen un amplio espectro de presentación: desde simples displasias, hasta carcinomas invasivos, progresando muchas veces de lesiones límbicas a lesiones extensas en toda la superficie ocular. El diagnóstico de estos procesos requiere la realización de biopsia y un estudio anatomopatológico; sin embargo, Sánchez *et al.* (33) indican que la incidencia es baja, entre 0,02 y 3,5/100, disminuyendo en latitudes altas. Se manifiesta clínicamente como una masa rojiza de aspecto gelatinoso, en la región interpalpebral; ocasionalmente se puede presentar de forma atípica como una lesión más blanquecina y difusa, por lo que se confunde con otros procesos que generan un síndrome de enmascaramiento. Estos signos podrían indicar varios diagnósticos diferenciales, entre ellos, la escleritis (34).

## CONCLUSIONES Y RECOMENDACIONES

Nunca se debe desestimar cualquier lesión sugestiva de un tumor, ya que su diagnóstico tardío puede relacionarse con afectación de tejidos adyacentes al globo ocular. Por lo anterior, sería de gran apoyo para el profesional de la salud ocular, ante la presencia de degeneraciones en conjuntiva, contemplar dentro de los exámenes de rutina una valoración histopatológica del tejido afectado, ya que la presentación clínica y la ubicación de tumores son similares a hiperplasias conjuntivales como el pterigio. Esto permitirá descartar lesiones premalignas, lo cual, mediante un tratamiento oportuno, evitaría la probabilidad de lesiones más agresivas que podrían comprometer varios tejidos oculares e incluso órganos vitales (35-37).

## REFERENCIAS

1. Oliva M, Taylor H. Ultraviolet radiation and the eye. *Int Ophthalmol Clin.* 2005;45(1):1-17.
2. Coroneo M. Ultraviolet radiation and the anterior eye. *Eye Contact Lens.* 2011;37(4):214-4.



3. Uçakhan ÖÖ, Kanpolat A, Elgün S, Durak I. The role of oxidative mechanisms in the etiopathogenesis of pterygium: A preliminary study. *Ophthalmologica*. 2009;223(1):41-6.
4. López I, Devia G, Amaya X, Rincón G. El pterigio, una patología relevante en la población del valle de San Diego de Ubaté. *Cienc Tecnol Salud Vis Ocul*. 2006; 7(1):37-42.
5. Gazzard G et al. Pterygium in Indonesia: Prevalence, severity and risk factors. *Br J Ophthalmol*. 2002;86(12):1341-436.
6. Ergin A, Bozdoğan O. Study of tear function abnormality in pterygium. *Ophthalmologica*. 2001;215(3):204-8.
7. Murcia López J et al (2005). Tratamiento farmacológico de la neoplasia corneal y conjuntival. *Farm Hosp*. 2005;29(2):126-33.
8. García Carmona KP, Romero Guadarrama MB, Rodríguez Florido MA, Tenorio G. Correlación morfológica del pterigión y su evolución clínica. *Hosp Gral de México*. 2006;69(20):205-11.
9. Aragonés Cruz B, Alemany Martorell J. Factores predictivos de recurrencia del pterigium primario. *Rev Cubana Oftalmol*. 2008;21(2).
10. Boyd S, Gutiérrez M, McCulley J. Atlas y texto de patología y cirugía corneal. Panamá: Jaypee-Highlights; 2012.
11. Cruze J, Alemañy M. Relación de la radiación ultravioleta y el pterigión primario. *Rev Cubana Oftalmol*. 2009;22(1):1-9.
12. Di Girolamo N. Association of human papiloma virus with pterigia and ocular-surface squamous neoplasia. *Eye*. 2010;26(2):202-11.
13. Castaño J, Gaviria M, Delgado J. El pterigium, ¿una lesión tumoral? *Salud Bosque*. 2011;1(1):41-6.
14. Chui J, Coroneo MT, Tat LT, Crouch R, Wakefield D, Di Girolamo N. Ophthalmic Pterygium. A Stem Cell Disorder with premalignant features. *Am J Pathol*. 2011 feb;178(2):817-27. Doi: 10.1016/j.ajpath.2010.10.037.
15. De la Torre A, Toro L, Núñez M. Cirugía de pterigio sin recurrencia. *Colomb Med*. 2004;35(3):165-70.
16. Cordelia ML, Chan Y, Ping L, Donald TH. Ocular surface changes in pterygium. *Cornea*. 2002;21(1):38-42.
17. Fotouhi A, Hashemi H, Khabazkhoob M, Mohammad K. Prevalence and risk factors of pterygium and pinguecula: the Tehran Eye Study. *Eye*, 2009;23(5):1125-9.
18. Babar TF, Khan MN, Hussain M, Shah SA, Khan MY, Khan MD, J Coll. Spectrum of ocular surface squamous neoplasia. *Physicians Surg Pak*. 2007;17(6):344-46.
19. McClellan AJ1, McClellan AL, Pezon CF, Karp CL, Feuer W, Galor A. Epidemiology of ocular surface squamous neoplasia in a veteran's affairs population. *Cornea*. 2013;32(3):1354-358.
20. Jaworski, A, Wolffsohn JS, Napper GA. Detection, aetiology and management of conjunctival intraepithelial neoplasia. *Ophthtitl. Physioi Opi*, 2000;20(5):371-80.
21. Gómez C, Herrera M, Padilla C. Tumores de la conjuntiva. *Rev Cubana Oftalmol*. 2004;17(1).
22. Saornil MA, Becerra E, Mendes M, Blanco G. Conjuntival tumors. *Arch Soc Esp Oftalmol*. 2009;84(1):7-22.
23. Figueirêdo RS, Figueirêdo ES. Use of mitomycin C for corneal-conjunctival intraepithelial neoplasia: management options - case reports. *Arq Bras Oftalmol*. (2006);69(3):407-11.
24. Gichuhi S, Irlam JJH. Intervenciones para el carcinoma escamocelular de la conjuntiva en individuos con infección por VIH. *Oxfor: Biblioteca Cochrane Plus*; 2008.
25. Shin HJ, Sohn JH, Goo YS, Park JY, Choi CH, Kim EK, Cho SH, Yoo NC, Roh JK. Squamous cell carcinoma of the cornea. *Ophthalmologe*. 2001;42(5):576-79.
26. Sudesh K, Archana M, Spinderjeet G, Sonika G, Hemlata G, Sunandan S. Squamous cell carcinoma of cornea. *Int Ophthalmol*, 2008;28(1):379- 82.
27. Khokhar S, Soni A, SinghSethi H, Sudan R, Sony P, Pangtey MS. Combiend surgery, cryotherapy, and mitomycin-C for recurrent ocular surface squamous neoplasia. *Cornea*. 2002;21(2):189-91.
28. Newton R et al. The epidemiology of conjunctival squamous cell carcinoma in Uganda. *Coursaget and the Uganda Kaposi's Sarcoma Study Group*. *Br J Cancer*. 2202;87(1):301-8.
29. Ca Kiire, B Dhillon. The aetiology and associations of conjuntival intraepithelial neoplasia. *Br J Ophthalmol*. 2006;90(1):109-13.
30. López et al., 2005
31. Galor A1, Karp CL, Oellers P, Kao AA, Abdelaziz A, Feuer W, Dubovy SR. Predictors of ocular surface squamous neoplasia recurrence after excisional surgery. *Ophthalmology*. 2012 oct;119(10):1974-81. Doi: 10.1016/j.ophtha.2012.04.022.



32. Weinstein JE, Karp CL. Ocular surface neoplasias and human immunodeficiency virus infection. *Curr Opin Infect Dis*, 2013;26(1):58-65.
33. Tulvatana W, Bhattarakosol P, Sansopha L, Sipiyarak W, Kowitdamrong E, Paisuntornsug T, Karnsawai S. Risk factors for conjunctival squamous cell neoplasia: a matched case- control study. *Br J Ophthalmol*. 2003;87(4):396-98.
34. Arteaga A, Toledano N, Díaz D, Fernández M, Hijós M. Escleroqueratitis y carcinoma escamoso conjuntival invasivo. *Arch Soc Esp Oftalmol*. 2007;82(4).
35. Alkatan HM, Al-Motlak MA, Al-Shedoukhy AA. Metastatic Squamous Spindle Cell Carcinoma of the conjunctiva. *Saudi J Ophthalmol*. 2010;24(4):155-8.
36. Hirst LW, Axelsen RA, Sachwab I. Pterygium and associated ocular surface squamous neoplasia. *Arch Ophthalmol*. 2009;127(1):31-32.
37. Tiong T et al. Clinico pathological review of ocular surface squamous neoplasia in Malawi. *Br J Ophthalmol*. 2013;97(8):961-4.

Recibido: 9 de diciembre de 2014

Aprobado: 22 e abril de 2015

CORRESPONDENCIA

Diana Valeria Rey Rodríguez  
visionmedics@hotmail.com