

2018

Adenocarcinoma de glándulas ceruminosas en un canino: reporte de caso

Víctor Manuel Molina Díaz

Corporación Universitaria Lasallista, Caldas, Antioquia, dooncanmc@hotmail.com

Follow this and additional works at: <https://ciencia.lasalle.edu.co/mv>

Citación recomendada

Molina Díaz VM. Adenocarcinoma de glándulas ceruminosas en un canino: reporte de caso. Rev Med Vet. 2018;(37): 95-102. doi: <https://doi.org/10.19052/mv.vol1.iss37.11>

This Artículo is brought to you for free and open access by Ciencia Unisalle. It has been accepted for inclusion in Revista de Medicina Veterinaria by an authorized editor of Ciencia Unisalle. For more information, please contact ciencia@lasalle.edu.co.

Adenocarcinoma de glándulas ceruminosas en un canino: reporte de caso

Víctor Manuel Molina Díaz¹

Resumen

El adenocarcinoma de las glándulas ceruminosas es una neoplasia maligna del conducto auditivo externo en la especie canina, descrito en razas como pastor alemán y cocker spaniel. Es menos frecuente que los tumores benignos y presenta baja tasa de metástasis. Puede estar relacionado con la presencia de otitis crónica. Se describe el caso clínico de un canino poodle de ocho años, procedente de la zona aurífera de El Bagre, Colombia, con historia de exposición a vapores de mercurio, la presencia de un nódulo en el conducto auditivo externo, diagnóstico histopatológico de adenocarcinoma de las glándulas ceruminosas y su correlación con la exposición a mercurio. El paciente presentó cuadro de otitis crónica que fue tratada con gentamicina, polimixina B y betametasona, sin evolución positiva. Fue detectada una estructura nodular de un centímetro de diámetro en la porción ventral del conducto auditivo externo del oído izquierdo, con otitis externa secundaria por *Staphylococcus aureus*. La masa fue extirpada y enviada a histopatología y fue reportado un adenocarcinoma de las glándulas ceruminosas. No fue realizada terapia antineoplásica, pero el paciente evolucionó positivamente a la extracción quirúrgica, sin recidivas durante 24 meses.

Palabras clave: apocrina, neoplasia, oído, otitis, perro.

Ceruminous gland adenocarcinoma in a dog: A case report

Abstract

Ceruminous gland adenocarcinoma is a malignant neoplasm of the external auditory canal in canine species, described in breeds such as German Shepherd Dog and Cocker Spaniel. It is less common than benign tumors and has a low rate of metastasis. It may be related to the presence of chronic otitis. This paper describes the clinical case of an eight-year-old poodle, from the El Bagre gold mining area (Colombia), with a history of exposure to mercury vapor, the presence of a nodule in the external auditory canal, histopathological diagnosis of ceruminous gland adenocarcinoma, and its correlation with exposure to mercury. The patient presented with chronic otitis that was treated with gentamicin, polymyxin B, and betamethasone, without positive evolution. A nodular structure of 1 cm in diameter was detected in the ventral portion of the external auditory canal of the left ear, with secondary external otitis due to *Staphylococcus aureus*. The mass was excised and sent to histopathology, and ceruminous gland adenocarcinoma was reported. Antineoplastic therapy was not performed, but the patient evolved positively after surgical extraction, without recurrence for 24 months.

Keywords: apocrine, neoplasia, ear, otitis, dog.

¹ Médico veterinario. Magíster en Medicina Veterinaria de Pequeños Animales, Corporación Universitaria Lasallista, Caldas, Antioquia. Grupo GIVET.
✉ dooncanmc@hotmail.com

Adenocarcinoma de glándulas ceruminosas em um canino: relatório de caso

Resumo

O adenocarcinoma das glândulas ceruminosas é uma neoplasia maligna do conduto auditivo externo na espécie canina, descrito em raças como pastor alemão e cocker spaniel. É menos frequente que os tumores benignos e apresenta baixo índice de metástase. Pode estar relacionado com a presença de otite crônica. Descreve-se o caso clínico de um canino poodle de oito anos, procedente da zona aurífera de El Bagre, na Colômbia, com histórico de exposição a vapores de mercúrio, a presença de um nódulo no conduto auditivo externo, diagnóstico histopatológico de adenocarcinoma das glândulas ceruminosas e sua correlação com a exposição ao mercúrio. O paciente apresentou quadro de otite crônica que foi tratada com gentamicina, polimixina B e betametasona, sem evolução positiva. Foi detectada uma estrutura nodular de um centímetro de diâmetro na porção ventral do conduto auditivo externo do ouvido esquerdo, com otite externa secundária por *Staphylococcus aureus*. A massa foi extirpada e enviada a histopatologia e foi relatado um adenocarcinoma das glândulas ceruminosas. Não foi realizada terapia antineoplásica, mas o paciente evoluiu positivamente à extração cirúrgica, sem recidivas durante 24 meses.

Palavras-chave: apocrina, neoplasia, ouvido, otite, cachorro.

INTRODUCCIÓN

Los tumores del canal auditivo son poco comunes en caninos y representan 1-2% de todos los tumores. Se desarrollan en pacientes geriátricos entre 9 y 10 años de edad (1). Suelen confundirse con pólipos inflamatorios (2,3), no tienen predilección por sexo y se han descrito con mayor frecuencia en caninos de la raza cocker spaniel (1,4).

Los tumores primarios en oído pueden desarrollarse en cualquiera de las estructuras que lo componen: oído externo, medio e interno, y es el externo el sitio más común (5,6). Las razones del desarrollo de neoplasias en oído y en especial en su porción externa se relacionan con la presencia de heridas permanentes sobre el tejido, como ocurre en los casos de otitis crónica (6), por bacterias u hongos, así como la presencia por tumores secundarios o metastásicos, en especial algunos tumores de la piel como mastocitoma, histiocitoma, melanoma, linfomas y carcinomas, que pueden propagarse en la piel del conducto auditivo externo (7).

La inflamación crónica puede ser un factor de riesgo en el desarrollo de tumores benignos y malignos, en especial de glándulas ceruminosas (8,9), lo que podría explicar la mayor incidencia de este tipo de tumor en la raza cocker spaniel, la cual es afectada comúnmente por otitis externa (1).

El epitelio del conducto auditivo es rico en glándulas apocrinas ceruminosas y basado en las características anatómica e histológica de los compartimientos auriculares. Una variedad de enfermedades puede desarrollarse como procesos inflamatorios o neoplásicos benignos y malignos. Dentro de las neoplasias están descritas los adenomas de glándulas ceruminosas, adenomas de glándulas sebáceas, tumores de las células basales (10), papilomas, pólipos (1), hemangiosarcoma, linfoma cutáneo, mastocitomas, histiocitomas y adenocarcinomas de glándula ceruminosa. Los adenocarcinomas de glándula ceruminosa son los tumores que más frecuentemente se describen en caninos en el canal auditivo (4,8). Además de esto, existen otros tumores como el carcino-

ma de origen desconocido que también ha sido descrito, pero en menor proporción (1).

El adenocarcinoma de glándula ceruminosa es localmente invasivo y llega a afectar estructuras locales como cartílago y hueso (9). Otros autores como Morris y Dobson, en 2001, describieron que el adenocarcinoma de las glándulas ceruminosas tiene un 25 % de invasión a los tejidos circundantes (4), y migra a los nódulos linfáticos regionales, en especial el retrofaríngeo (4,10). Estas lesiones locales son evidentes tras una radiografía de cráneo (4). Además, no se ha descrito la presencia de síndromes paraneoplásicos asociados a tumores malignos del conducto auditivo externo (1,4).

Los signos clínicos tienden a ser locales, con un crecimiento de la masa primaria (1,4). Esta puede surgir en cualquier parte del canal auditivo (ventral o dorsal) y es eventualmente visible (9). Los síntomas se relacionan a menudo con cuadros de otitis crónica: otorrea, olor auricular (descrito como olor de enranciamiento de la cera ótica), molestia, irritación y dolor en el oído (1,4). En la otoscopia del conducto auditivo se observa un tumor que puede estar ulcerado, pedunculado y hemorrágico. Si el tumor ha invadido el conducto auditivo medio e interno, se presentan signos neurológicos similares al síndrome vestibular, con cabeza ladeada y marcha en círculos, nistagmo y síndrome de Horner (1,4).

La cirugía con escisión radical del tumor y la ablación del conducto auditivo externo ofrece la mejor oportunidad para el control de la enfermedad (2). Es sin duda la mejor opción para los carcinomas visibles ventrales y dorsales que no han infiltrado células neoplásicas a otros tejidos circundantes como la bulla timpánica (2), mientras que para los invasivos la sola cirugía no resulta ser la única alternativa, pero hacen falta más estudios al respecto (2). Se reporta que la ablación total del canal del oído y la osteotomía de la bulla ofrecen un mejor pronóstico (2,8).

La radioterapia y la quimioterapia son poco efectivas (2); la primera, debido a que la proximidad al cerebro

puede complicar el cuadro, lo cual causa en el paciente alteraciones neurológicas, con cuadros de náuseas, mareo y vómito agudo (2). La quimioterapia, por su parte, ofrece poco control en el carcinoma de glándulas ceruminosas (1). De esta manera, se considera la cirugía radical como la mejor estrategia para el control de este tipo de neoplasia (4).

El pronóstico de los tumores malignos del conducto auditivo externo es favorable si se hace una extirpación completa de la masa, con una tasa de supervivencia superior a los 120 días (11). Está influenciado por una variedad de factores. Dentro de los factores descritos por Morris y Dobson, se encuentra la invasión vascular o linfática (4,10), en especial del nódulo linfático retrofaríngeo, además de signos neurológicos de tipo vestibular, como caminar en círculos, cabeza ladeada y pérdida del equilibrio (incoordinación) (4).

En este artículo se pretende describir la presencia de un adenocarcinoma de las glándulas ceruminosas en un canino expuesto de manera crónica a vapores de mercurio, como primer caso descrito en Colombia y su relación con la exposición al mercurio como factor predisponente a su desarrollo.

MATERIALES Y MÉTODOS

Reseña

Se trata de un paciente canino, macho entero de 8 años, de raza poodle, proveniente de la región aurífera El Bagre, Colombia, con historial de exposición al mercurio superior a 12 horas al día, pues permanecía durante este tiempo acompañando a los mineros en la sala de manejo del metal (entable). El mercurio es usado ampliamente en la zona para extraer el oro, por método de calentamiento, y este proceso libera vapores de mercurio que son bastante tóxicos y carcinogénicos. El paciente pasó todo el tiempo durante sus 8 años de vida en el sitio descrito. Estuvo expuesto de forma permanente a la presencia de gases de mercurio.

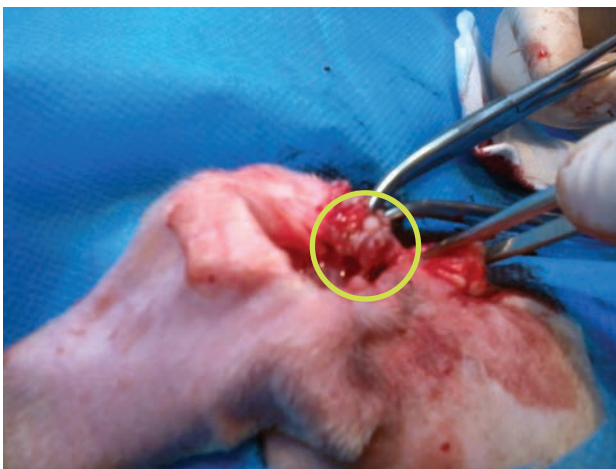
Anamnesis

El paciente había consultado en varias instituciones por un cuadro de otitis crónica, poco responsivo a la terapia tópica con gentamicina, polimixina B, ketoconazol y dexametasona, y a la terapia oral con amoxicilina de 20 mg/kg cada 12 h durante 2 semanas. Adicionalmente se hacía limpieza de oídos con clorhexidina cada 24 h durante 3 semanas sin encontrar mejoría.

Examen clínico

En el momento de la consulta, el paciente presentaba un cuadro de inflamación del conducto auditivo externo izquierdo, otorrea de color café oscuro y de mal olor. El material fue retirado y se comprobó una masa de 1 cm de diámetro que taponaba el conducto auditivo en la porción ventral del canal, el cual semejava la apariencia de un pólipo (figura 1). La evaluación de los nódulos linfáticos mandibulares no mostró cambios en la forma y tamaño, al igual que el nódulo linfático retrofaríngeo y parótido, los cuales se encontraron del diámetro estándar para un canino de raza poodle (1 cm de diámetro).

Figura 1. Lesión de aspecto nodular, semejante a un tipo de pólipo presente en el conducto auditivo externo durante la exéresis



Debido a que el propietario manifestó de manera clara que estaba inconforme sobre la respuesta a las terapias desarrolladas, se hace la sugerencia de la extirpación quirúrgica y el estudio histopatológico. No se consideró citología, debido a que el crecimiento era molesto para el ejemplar, con signos claros de dolor (sacudidas permanentes de cabeza); además, esto último podría ser factor predisponente para el desarrollo de otohematoma. El paciente fue encaminado para toma de muestras de sangre para su análisis en el laboratorio —hemograma, creatinina y alanino aminotransferasa (ALT), y cultivo antibiograma de la secreción otológica (tablas 1 a 3)—. Las muestras de laboratorio fueron recolectadas en tubo con EDTA, para evaluación del hemograma y tubo sin EDTA para medición de creatinina y ALT. Las muestras fueron enviadas a un laboratorio de referencia autorizado por el Instituto Colombiano Agropecuario (ICA), en Medellín, Colombia.

Tabla 1. Perfil hemático del paciente en el momento de consulta

Analito	Resultado	Referencia
Eritrocitos (Eri/ul)	7.530.000	5.500.000-8.500.000
Hg (g/dL)	17,6	12-18
Hto (%)	53,8	37-40
VCM (fl)	71,5	60-70
HgCM (pg)	23,3	22-27
CHCM (g/dL)	32,6	32-37
Plaquetas (pla/ul)	413.000	200.000-500.000
Leucocitos (le/ul)	11.020	6000-17.000
Neutrófilos (Neu/ul)	8595	3000-10.000
Eosinófilos (Eos/ul)	110	100-1500
Linfocitos (linfo/ul)	2314	1000-4500
Monocitos (mon/ul)	0	100-700
Bandas (band/ul)	0	0-300
Reticulocitos (%)	0,2	100-300
Proteínas plasmáticas (mg/dL)	6,4	5,5-7,5

Tabla 2. Valores bioquímica sérica del paciente en el momento de consulta

Analito	Unidad	Referencia
ALT (U/L)	77,3	20-75
Creatinina (mg/dL)	1,0	0,5-1,5

Tabla 3. Cultivo y antibiograma de secreción ótica

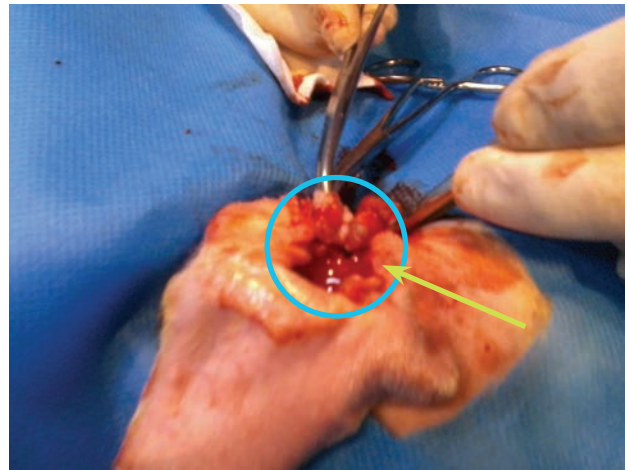
Agente	Sensibilidad	Resistencia
<i>Staphylococcus aureus</i>	Ampicilina sulbactam	Gentamicina
	Amoxicilina clavulonato	Amikacina
	Eritromicina	Trimetroprima sulfadiacina

Cirugía

Tras la evaluación sanguínea y microbiológica, el paciente fue encaminado para la extracción del nódulo en canal auditivo externo del oído izquierdo (figuras 2 y 3). Fue premedicado con acepromacina 0,05 mg/kg por vía subcutánea (SC). Se indujo la anestesia con propofol a 3 mg/kg por vía intravenosa (IV) lento y se intuba con traqueo tubo n.º 5. Fue mantenido en anestesia con isoflurano en CAM de 2.

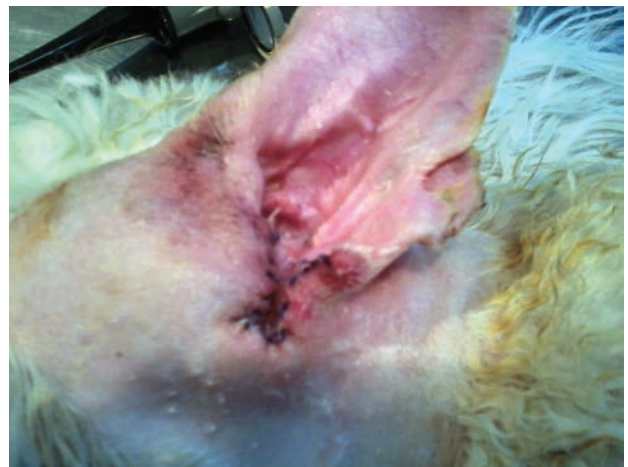Fue extraído un fragmento de 0,9 × 0,6 cm en la porción ventral del canal auditivo externo, y fue sometida a fijación con formaldehído al 10 %, para un posterior procesamiento en el laboratorio de patología del hospital Medellín. La muestra recolectada tenía una consistencia firme, de aspecto nodular; no presentaba contenido piógeno o sebáceo y no se observaron lesiones hemorrágicas. Después de la extracción, se efectuó una escisión radical hasta exponer estructura del cartílago conchal. Se retiró todo el material de aspecto similar al material neoplásico extraído. Se descartó el material hasta llegar a tejido macroscópicamente sano, y se consideró el límite bordes libres. No pudo determinarse la infiltración del tumor en conducto auditivo externo hasta la mem-

Figura 2. Masa nodular en la parte ventral del canal auditivo externo



Nota: Obsérvese la masa nodular en la parte ventral del canal auditivo externo (círculo azul). Se puede apreciar (flecha amarilla) la forma peduncular de la neoplasia.

Figura 3. Oreja del paciente posterior a la extirpación del nódulo



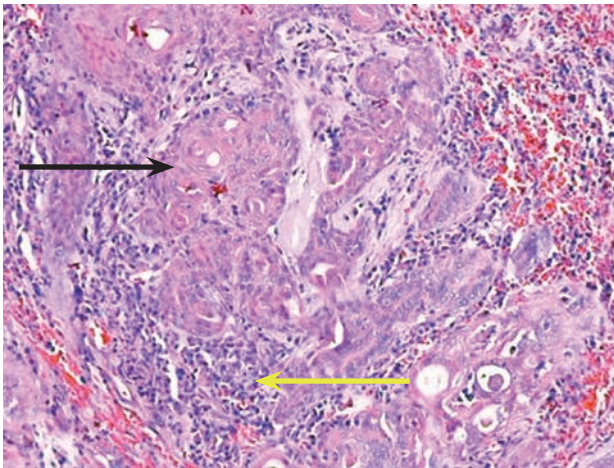
brana timpánica, por lo cual no se realizó ablación del conducto auditivo, pues la masa al evaluarla solo se encontraba en el conducto auditivo externo en su primer tercio, trago, antitrago y surco intertrágico. La piel fue suturada con polipropileno 3-0 puntos simples (figura 3).

Se prescribió tratamiento ambulatorio con sultamicilina oral de 25 mg/kg b. i. d., durante 10 d, ketoprofeno de 2 mg/kg oral s. i. d. por 4 d y clorhexidina limpieza tópica b. i. d. durante 12 d.

Histopatología

El tejido evaluado presentó estructuras papilares y glandulares que infiltraban el estroma fibroconectivo denso, tapizados (envueltos) por células con núcleos vesiculosos y nucléolo visible, muy unidas las unas con las otras (figura 4).

Figura 4. Histopatología de masa nodular extirpada



Nota: Microfotografía 40X del tejido extirpado del oído del paciente canino, descrito como adenocarcinoma de las glándulas ceruminosas. Se observa tejido neoplásico con mala delimitación, invasión focal, conformada por células de origen epitelial, las cuales se disponen en lóbulos separados por estroma fibrovascular grueso, edematoso multifocalmente edematoso. Además se aprecian células neoplásicas pleomórficas; periféricamente en los lóbulos se ve escaso citoplasma; hay angularidad de los bordes y los núcleos eucromáticos ovalados a circulares con uno a tres nucléolos prominentes. Hay células con citoplasma eosinofílico y vacuolado, los núcleos circulares centrales, con figuras mitóticas, algunos focos de necrosis con presencia de polimorfonucleares.

DISCUSIÓN

Los tumores primarios del canal auditivo pueden originarse en cualquier localización dentro del oído, y son los más comunes los que se localizan en el oído externo (2,6,10). La presencia de neoplasias en el conducto auditivo medio e interno es menos frecuente en la especie canina (2), aunque se ha descrito que puede ser consecuencia de fenómenos metastásicos de otros tumores (6). El presente caso describe la presencia de un nódulo neoplásico en el conducto auditivo externo, lugar que aunque se ha descrito como el más frecuente en caninos y felinos (2,6), es la relación con la exposición a factores neoplásicos como los gases mercuriales lo que hace interesante el caso, pues puede ser uno de los factores desencadenantes de la presencia de la lesión. No obstante, cabe señalar que varios autores (2,5,6) relacionan la presencia de adenocarcinoma de las glándulas ceruminosas con cuadros de otitis crónica, en especial en cuadros de escasa respuesta a la terapia con antibióticos y antiinflamatorios; estos pueden llevar a la presencia del tumor, lo cual para este caso es otra opción, pues el paciente presentó cuadro de otitis crónica con baja respuesta a la terapia convencional.

Se describe que la presencia de neoplasias en el oído representa alrededor del 2% del total de neoplasias en el perro (6,7,12), dentro de las cuales el adenocarcinoma de las glándulas ceruminosas es uno de los tumores frecuentes en el oído del perro (6,10). Es esta una de las razones de por qué la descripción del presente caso tiene relevancia clínica, pues estamos hablando de una neoplasia que, aunque se presenta, determina qué factor pudo tener influencia en su aparición (5,10,13).

La exposición a metales pesados como el mercurio es un dato que forma parte de los factores de riesgo asociados al desarrollo de carcinomas en humanos (14,15). Se ha descrito que la exposición de vapores de mercurio es 130 veces mayor a los valores tolerados cuando se calienta el mercurio 20 °C, es decir, que si un perro tiene una DL50 oral de 0,2-0,3 g, calentar 1 g de mercurio expone vapores con una concentración de 100 µg/m³ (15). Esto quiere decir que si un paciente canino está en

un sala de 70 m³ se encuentra inhalando 1,42 g, lo cual, sin duda, es un factor predisponente para el cáncer (14). Por eso es importante hacer en medicina veterinaria una asociación entre una neoplasia de oído y el mercurio. No hay duda de que el perro permanece expuesto a vapores por largos periodos de tiempo sin las medidas de protección, pues se ha descrito que labores de calentamiento de mercurio para extracción de oro superan las 8 h diarias.

La edad de presentación de esta neoplasia es en pacientes entre los 9 y 10 años de edad (6), dato similar a lo encontrado en el paciente, con una edad de 8 años, edad promedio de ocurrencia de neoplasias óticas en caninos. No obstante, puede insinuarse que posiblemente la exposición durante 8 años a los gases mercuriales puede haber sido un factor desencadenante de la presencia de la neoformación y no la otitis crónica, pues aunque la historia clínica comentó el fenómeno, para el autor la exposición a los vapores puede ser un factor más determinante en este proceso por tratarse de una zona geográfica colombiana con alta incidencia de neoplasia en pacientes humanos.

Se ha descrito que hasta 2009 El Bagre reportó una incidencia de cáncer del 0,11 %, con respecto al número total de casos en el departamento de Antioquia, tasa que puede considerarse alta para un municipio de 49.583 habitantes, es decir, que 5.454 habitantes presentan cáncer (14). Son bien conocidas las cifras de daños por el uso del mercurio en pacientes humanos, con alteraciones neurológicas en empleados de minería como lo describen Tirado et al. (16), quienes han documentado que el uso de este metal y su acumulación biológica en humanos y animales en el nordeste de Antioquia es de alrededor de los 50 años (15,16). Esto confirma datos como los de Ferrer (14), los cuales indican que el uso de mercurio causa no solo intoxicación aguda, sino también formas subagudas y crónicas que son mutagénicas y que favorecen la presencia del cáncer. La exposición a este metal, tanto por contacto físico como por los vapores emanados, durante el proceso de extracción del oro ha llevado a pacientes humanos a procesos de toxicidad (15-17). Los pacientes humanos se han descrito no solo

con alteraciones neurológicas (15), sino también carcinogénicas bien documentadas (16-18), tales como adenocarcinomas, sarcomas y linfomas. Por esta razón, se sugiere una asociación entre el desarrollo de carcinoma de glándulas ceruminosas, una neoplasia maligna en caninos, y la exposición de manera crónica a vapores de mercurio como un factor desencadenante (13,14,19).

Se ha descrito que la raza poodle es una de las más predisuestas para la presencia de neoplasias en piel, mientras que las razas pastor alemán y cocker para neoplasias de oído, pero la presencia de neoplasia de oído en un perro de raza poodle es interesante debido a que no está descrito como predispuesto (1,4). Como se expuso con anterioridad, una concentración de 5 µg/kg semanalmente puede ocasionar intoxicación crónica, dosis que sería la máxima permisible según la Organización Mundial de la Salud, y la dosis tóxica para un perro es de 0,2 g. Teniendo presente la posible área de exposición, es factible que la exposición sea un poderoso factor predisponente, pero no pudieron medirse las concentraciones de mercurio en orina, por consiguiente solo es una hipótesis (14,15). Es esta una de las cuestiones que podrían ser discutibles con respecto a la posible influencia del mercurio en la presencia de la neoplasia en este caso.

El paciente presentó un cuadro de otitis crónica reportado en la anamnesis que puede estar relacionado con el desarrollo del tumor, debido a que la inflamación crónica se ha descrito como un factor de riesgo en el desarrollo de diversos tumores benignos y malignos, sobre todo en el de glándulas ceruminosas (5,6,10). Los signos de inflamación fueron evidentes en el análisis del hemograma, con presencia de leucocitosis con desviación a la izquierda, neutrofilia y bandemia evidente, lo cual se comporta como un cuadro clásico de inflamación (12,13).

Este tumor es localmente invasivo y afecta estructuras locales como cartilago y hueso (9). Por ende, el tratamiento recomendado es la extirpación de manera radical con recesión amplia (3,6), como se realizó en el presente caso. Además, la cirugía conservadora puede ser una opción para los carcinomas visibles ventrales y

dorsales que no han infiltrado células neoplásicas a tejidos circundantes, incluyendo nódulo linfático (2,3,13). El nódulo linfático regional se encontró de tamaño estándar y de aspecto almendrado para la raza. Algunos autores describen que para este tipo de tumor se debe realizar una ablación total del canal de oído y la osteotomía de la bulla, cuando se sospeche de metástasis en oído medio o interno (8), pero en nuestro caso no fue necesario, pues la neoplasia se encontraba solo en el primer tercio del conducto auditivo externo.

No se consideró someter al paciente a protocolos de quimioterapia debido a su poca efectividad, según lo que se ha descrito (1).

Hay que añadir el tiempo de supervivencia del caso y correlacionar con las estadísticas de la literatura, pues fue una cirugía conservadora y se obtuvieron 24 meses sin recidiva, lo cual llama significativamente la atención.

CONCLUSIONES

Se describió la presencia de un adenocarcinoma de las glándulas ceruminosas en un canino y su relación con la exposición permanente a mercurio como uno de los factores que pueden estar implicados en su presencia. También se realizó la escisión conservadora como una alternativa quirúrgica en caninos en Colombia.

REFERENCIAS

1. Withrow SJ, MacEwen's G, Vail DM. Small animal clinical oncology. 3a. ed. Missouri: Saunders Elsevier; 2007.
2. Fan T, Lorimier L-P. Inflammatory polyps and aural neoplasia. *Vet Clin North Am Small Anim Pract.* 2004;34(2):489-509.
3. Lanz OI, Wood BC. Surgery of the ear and pinna. *Vet Clin North Am Small Anim Pract.* 2004;34(2):567-99.
4. Morris J, Dobson J. Small oncology. Oxford: Blackwell; 2001.
5. Jagdeep Singh V, Gaurav K, Sherif K. Ceruminous adenocarcinoma of the ear. *Ear Nose Throat J.* 2013;92(12):7-10.
6. Sula MJ. Tumors and tumorlike lesions of dog and cat ears. *Vet Clin North Am Small Anim Pract.* 2012;42(6):1161-78.
7. Maxie MG, editor. Jubb, Kennedy & Palmer's pathology of domestic animals. 5a. ed. Vol. 2. Oxford: Saunders; 2007.
8. Jubb KVF, Kennedy PC. Patología de los animales domésticos. 2a. ed. Oxford: Saunders; 2000.
9. Meuten DJ. Tumors in domestic animals. 4a. ed. Iowa: Blackwell; 2002.
10. Matousek JL. Diseases of the ear pinna. *Vet Clin North Am Small Anim Pract.* 2004;34(2):511-40.
11. Srivalli M, Qaiyum HA, Srinivas Moorthy PN, Srikanth K. Adenomatous neoplasia presenting as aural polyp. *Indian J Otolaryngol Head Neck Surg.* 2012;64(1):87-9.
12. Ettinger S, Feldman E. Tratado de medicina interna veterinaria. 6a. ed. Mosouri: Elsevier; 2007.
13. Flores E, Cattaneo G, Bastías A, Grimau G, Soto MA, Larenas J, et al. Carcinoma de células creuminosas en perro. *Av Cs Vet.* 2009;24(1-2):56-61.
14. Ferrer A. Metal poisson. *Anal Sis San Navarra.* 2003;26(1):141-53.
15. Córdoba D. Toxicología. 4a. ed. Medellín: Manual Moderno; 2007.
16. Tirado V, García M, Moreno J, Galeano L, Lopera F, Franco A. Alteraciones neuropsicológicas por exposición ocupacional a vapores de mercurio en El Bagre (Antioquia, Colombia). *Rev Neurol.* 2003;31(8):712-6.
17. Ramírez AV. Mercury occupational poisoning. *An Fac Med.* 2008;69(1):46-51.
18. Tchounwou PB, Yedjou CG, Patlolla AK, Sutton DJ. Heavy metals toxicity and the environment. *EXS.* 2012;101:133-64.
19. Mohammadi M, Bakhtiari RA, Khodabandeh S. Concentration of Cd, Pb, Hg, and Se in different parts of human breast cancer tissues. *J Toxicol.* 2014;1:1-5.