

2019

## Evaluación de la sensibilidad de la pared abdominal y ubre en vacas lecheras poscesárea por laparotomía en el flanco izquierdo

Manuel Alexis Saldivia Paredes

*Escuela de Medicina Veterinaria, Universidad Santo Tomás, Chile, vetmanuelch@hotmail.com*

Follow this and additional works at: <https://ciencia.lasalle.edu.co/mv>

---

### Citación recomendada

Saldivia Paredes MA. Evaluación de la sensibilidad de la pared abdominal y ubre en vacas lecheras poscesárea por laparotomía en el flanco izquierdo. Rev Med Vet. 2019;(38): 73-90. doi: <https://doi.org/10.19052/mv.vol1.iss38.7>

This Artículo is brought to you for free and open access by the Revistas Unisalle at Ciencia Unisalle. It has been accepted for inclusion in Revista de Medicina Veterinaria by an authorized editor of Ciencia Unisalle. For more information, please contact [ciencia@lasalle.edu.co](mailto:ciencia@lasalle.edu.co).

# Evaluación de la sensibilidad de la pared abdominal y ubre en vacas lecheras poscesárea por laparotomía en el flanco izquierdo

Manuel Alexis Saldivia Paredes<sup>1</sup>

## Resumen

Este estudio tiene el objetivo de demostrar la pérdida de sensibilidad en la pared abdominal izquierda y primer cuarto craneal, en hembras bovinas productoras de leche sometidas a laparotomía por el flanco izquierdo con histerotomía, mediante pruebas de sensibilidad profunda en la pared abdominal y el pezón. Se incluyeron hembras bovinas sometidas al procedimiento quirúrgico de cesárea, con más de 90 días posintervención. El estudio se realizó en los sectores de la comuna de Ancud, Chiloé. Respecto a los predios, se recopiló información de los productores y médicos veterinarios de la zona para obtener datos vinculados con tipo de cirugía y consecuencias quirúrgicas. Para determinar la sensibilidad en el flanco y en la ubre, se dividieron estas zonas en seis cuadrantes, asignándoles letras (A, B, C, D, E, F); cada una de estas áreas forma parte del recorrido de los nervios espinales torácicos y lumbares evaluados en este estudio. Los resultados mostraron que el 54% de las hembras sometidas al procedimiento de cesárea presentaron poca o nula sensibilidad en el flanco y en la ubre, condición que se manifiesta mayoritariamente en los cuadrantes C, D, E y F para ambas zonas anatómicas. Al evaluar la presencia de lesiones en la pared abdominal izquierda y en la ubre, las laceraciones fueron las más frecuentes en ambas zonas anatómicas. En el esfínter del pezón también se vio afectado, pues se observó un retado de esta estructura anatómica. Cerca del 50% de las hembras sometidas a cesárea presentaron mastitis en los cuartos craneales en su mayoría.

**Palabras clave:** cesárea, histerotomía, laparotomía, sensibilidad.

## Assessment of Abdominal Wall and Udder Sensitivity in Dairy Cows after Cesarean Delivery by Laparotomy in the Left Flank

### Abstract

This study aims to demonstrate loss of sensitivity in the left abdominal wall and the first cranial quarter in milk-producing cattle subjected to laparotomy in the left flank with hysterotomy, through deep sensitivity tests in the abdominal wall and the nipple. Dairy cows subjected to surgical cesarean section were included, at more than 90 days post-intervention. The study was carried out in the area of the Ancud colony, Chiloé. Regarding the properties, information was collected on producers and veterinarians from the area to obtain data related to type of surgery and surgical consequences. To determine sensitivity in the flank and the udder, these zones were divided into six quadrants, assigning to each of them a letter (A, B, C, D, E, F). Each of these areas is part of the thoracic and lumbar spinal nerve pathways evaluated in this study. The results showed

<sup>1</sup> Médico veterinario. MSc. Facultad de Recursos Naturales, Escuela de Medicina Veterinaria, Universidad Santo Tomás, Chile.  
✉ [vetmanuelch@hotmail.com](mailto:vetmanuelch@hotmail.com)

**Cómo citar este artículo:** Saldivia Paredes MA. Evaluación de la sensibilidad de la pared abdominal y ubre en vacas lecheras poscesárea por laparotomía en el flanco izquierdo. Rev Med Vet. 2019;(38):73-90. <https://doi.org/10.19052/mv.vol1.iss38.7>

that 54% of the females submitted to cesarean section had little or no sensitivity in the flank and the udder, a condition present mostly in quadrants C, D, E, and F for both anatomical areas. When assessing the presence of lesions in the left abdominal wall and the udder, lacerations were the most frequent in both anatomical areas. The nipple sphincter was also affected. Nearly 50% of females submitted to cesarean section presented with mastitis mostly in the cranial quarters.

**Keywords:** cesarean section, laparotomy, hysterotomy, sensitivity.

## Avaliação da sensibilidade da parede abdominal e do úbere em vacas leiteiras pós-cesárea por laparotomia no flanco esquerdo

### Resumo

Este estudo objetiva demonstrar a perda de sensibilidade na parede abdominal esquerda e primeiro quarto cranial, em fêmeas bovinas produtoras de leite submetidas a laparotomia pelo flanco esquerdo com histerotomia, através de testes de sensibilidade profunda na parede abdominal e mamilo. Incluíram-se fêmeas bovinas submetidas a procedimento cirúrgico de cesárea, com mais de 90 dias pós-intervenção. O estudo foi realizado nos setores da comuna de Ancud, Chiloé. Respeito aos sítios, coletou-se informação dos produtores e médicos veterinários da área para obter dados relacionados ao tipo de cirurgia e consequências cirúrgicas. Para determinar a sensibilidade no flanco e no úbere, dividiram-se essas zonas em seis quadrantes, atribuindo-lhes letras (A, B, C, D, E, F); cada uma dessas áreas faz parte do trajeto dos nervos espinhais torácicos e lombares avaliados neste estudo. Os resultados mostraram que 54% das fêmeas submetidas ao procedimento de cesárea apresentaram pouca ou nenhuma sensibilidade no flanco e no úbere, condição que se manifesta principalmente nos quadrantes C, D, E e F para ambas as zonas anatómicas. Ao avaliar a presença de lesões na parede abdominal esquerda e no úbere, as lacerações foram as mais frequentes em ambas as zonas anatómicas. No esfíncter do mamilo também foi afetado, pois se observou um desafio dessa estrutura anatómica. Quase 50% das fêmeas submetidas à cesárea apresentaram mastite nos quartos craniais na maioria.

**Palavras-chave:** cesárea, histerectomia, laparotomia, sensibilidade.

## INTRODUCCIÓN

En medicina veterinaria, los procedimientos quirúrgicos en los predios del ganado bovino son muy comunes y entre ellos se destaca la cesárea, que tiene como finalidad realizar una disección en la pared abdominal y el cuerno uterino, para la obtención de uno o más fetos (1,2). Esta técnica quirúrgica puede ser llevada a cabo mediante la utilización de diferentes abordajes con va-

riaciones en la zona de disección de la pared abdominal de la paciente, denominadas laparotomías para aquellas intervenciones en el flanco, y celiotomía para aquellas realizadas en la zona ventral del abdomen, en cercanía a la línea alba (3). La posición en que se realiza la intervención puede ser en decúbito lateral, con el animal parado sobre sus cuatro miembros con el cuello extendido y la mirada hacia el frente (1,4).

La cesárea corresponde a una intervención obstétrica realizada siempre y cuando se cumplan con las indicaciones correctas, con el instrumental adecuado y con la técnica que corresponda. Se debe tener claridad que el objetivo de este procedimiento es la obtención de un ternero vivo y mantener la fertilidad potencial de la madre (3). La inervación de la pared abdominal está dada por los nervios espinales torácicos y lumbares, los cuales se presentan en la piel, en zonas denominadas dermatomas, y en los músculos (5,6).

Cada nervio lumbar se divide en un ramo dorsal, los cuales son relativamente delgados y se convierten luego en ramos mediales, que son esencialmente musculares, y en otros ramos laterales de carácter cutáneo. Sin embargo, en los últimos tres o cuatro nervios lumbares los ramos dorsales no pueden dividirse. Los ramos laterales inervan específicamente la piel dorso-lateral de la región lumbar y sacra.

Los ramos ventrales son relativamente mayores que los correspondientes ramos dorsales. Están conectados al tronco simpático abdominal por medio de ramos comunicantes. Los primeros tres nervios lumbares llevan casi un curso independientemente similar al del nervio costo-abdominal (N.T13), mientras que los ramos ventrales de estos últimos tres nervios lumbares están conectados entre sí y forman el plexo lumbar (7,8).

Los nervios cutáneos del abdomen difieren con respecto a los ramos nerviosos presentes en el tórax. Los ramos cutáneos laterales de los cinco últimos nervios torácicos no siguen la convexidad del arco costal, sino que corren en dirección caudo-ventral e inervan la mayor parte de las porciones ventrales y ventro-laterales de la pared abdominal. Los ramos cutáneos de los tres primeros nervios lumbares perforan la pared lateral del abdomen en su parte media y discurren en dirección caudo-ventral en forma de pequeños nervios (6).

De esta forma, la pared abdominal presentará una inervación dada por los nervios espinales torácicos (N.T7 hasta N.T13) y por los nervios espinales lumbares (N.L1 hasta N.L3), cuyos nervios son: nervio iliohipogástrico

(N.L1), nervio ilioinguinal (N.L2), nervio genitofemoral (N.L3) y cutáneo femoral lateral (N.L4) (9). De estos tres nervios, los únicos más significativos para una anestesia local o regional en la zona del flanco son los ramos ventrales de N.L1 y N.L2, y el N.T13 (10).

El N.L1 llega hasta el borde del pliegue de la badilla o región gencial. El límite caudal del nervio N.L2 llega a un punto próximo a la base de la patela. El N.L3 inerva gran parte de la glándula mamaria con excepción de una pequeña porción caudal. El N.L4 se presenta en cercanía a la región gencial (11). La glándula mamaria está inervada cutáneamente por los nervios N.L1, N.L2, pudiendo y safeno (5).

El objetivo de este estudio fue relacionar la técnica quirúrgica de laparotomía por el flanco izquierdo con las variaciones en la sensibilidad poscirugía en la pared abdominal y en la ubre en hembras bovinas productoras de leche sometidas al procedimiento de cesárea. Además, pretendió verificar la condición e integridad de las estructuras anatómicas que son diseccionadas en la ejecución de esta técnica (piel, músculo y ramos nerviosos), a través de la exploración clínica y la evaluación neurológica, haciendo presión con pinza y punción con aguja. Para emprender este estudio se realizaron pruebas de sensibilidad en el abdomen, en las regiones del flanco izquierdo y la glándula mamaria.

## MATERIALES Y MÉTODOS

El estudio se realizó en predios lecheros de la provincia de Chiloé, cuyo punto de referencia es la comuna de Ancud. Esta comuna posee la mayor cantidad de ganado bovino de la zona, destinado a lechería con aproximadamente 9950 ejemplares.

### Material biológico

Se utilizó un total de 46 hembras bovinas, divididas en dos grupos: 1) 23 vacas "caso" que habían sido sometidas a cirugía, esta información se obtuvo por medio de los registros entre 2011 y 2013; 2) el concepto *control*

fue aplicado para 23 hembras no sometidas a cirugía, las cuales se utilizaron solo a modo comparativo para verificar la respuesta sensitiva en la pared abdominal izquierda. Se seleccionaron aquellas hembras bovinas con más de 90 días posintervención quirúrgica.

### **Selección de las muestras de estudio**

Se seleccionaron hembras bovinas productoras de leche, de raza holstein friesian. Habían sido sometidas a laparotomía por el flanco izquierdo, con más de 90 días posintervención quirúrgica. Para ello se tuvieron en cuenta los criterios de inclusión e exclusión. Así, en este estudio se incluyeron hembras bovinas lecheras clínicamente sanas, sometidas al procedimiento quirúrgico de cesárea por el flanco izquierdo, con más de 90 días poscirugía, y se excluyeron las siguientes:

- Hembras bovinas de leche poscesárea, con menos de 3 meses de la intervención quirúrgica.
- Hembras bovinas de leche con algún tipo de patología sistémica que requiera algún tipo de tratamiento.
- Hembras bovinas de carne, preñadas y no preñadas.

De esta forma, en cada predio de los diferentes sectores muestreados se recopiló información necesaria para la continuidad del estudio.

### **Parámetros quirúrgicos observables en las muestras de estudio**

Entre los parámetros quirúrgicos buscados fueron la ubicación de laparotomías, altas o bajas, y el tamaño de la cicatriz quirúrgica.

### **Preparación de las muestras de estudio**

Para la aplicación de las pruebas se realizaron métodos de sujeción en mangas prediales, evitando la huida y los movimientos riesgosos que pudieran afectar la integridad del animal y del evaluador.

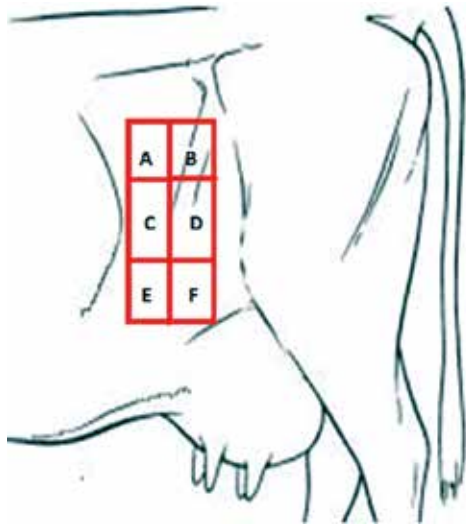
### **Tipos de pruebas aplicadas a las muestras de estudio**

Las pruebas ejecutadas consistieron en punción con aguja en la pared abdominal izquierda y presión con pinzas hemostáticas en el pezón craneal izquierdo, lo que permitió evidenciar sensibilidades cutáneas en estas zonas. Para ello se delimitaron ambas regiones mediante cuadrantes, que se situaron en las ramificaciones de los nervios lumbares que pudieron haberse dañado tras el procedimiento quirúrgico de cesárea.

En el caso de la pared abdominal, el tamaño de los cuadrantes fue de 10 cm de ancho y largo, y se le designó una letra a cada uno de ellos (A-B-C-D-E-F) (figura 1). La ejecución consistió en punciones con aguja con un promedio de 10 por cada cuadrante, cuyo punto de inicio fue el cuadrante A. En el pezón, los cuadrantes de 3 cm de ancho y largo se situaron por completo en él, y se designó una letra para cada uno de ellos (A-B-C-D-E-F) (figura 2).

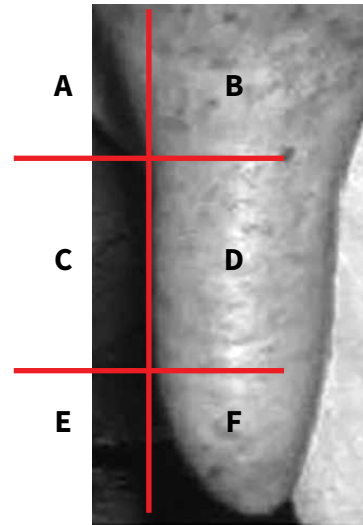
Las pruebas consistieron en la aplicación de presión en cada cuadrante del pezón con un promedio de tres aplicaciones. Las áreas delimitadas (cuadrantes) se plantearon de acuerdo con las ramificaciones de los nervios iliohipogástrico, ilioinguinal y genitofemoral que inervan la pared abdominal y el primer cuarto de la ubre (figuras 3 y 4).

Figura 1. Vista lateral izquierda del abdomen bovino delimitado por cuadrantes



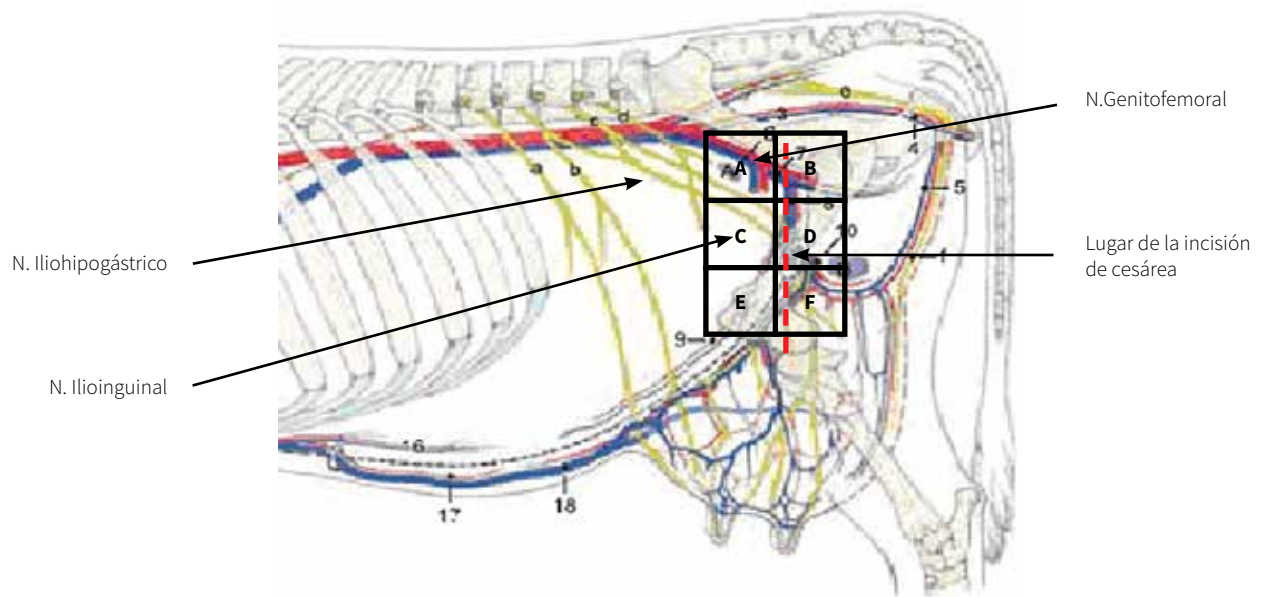
Fuente: Flores E, Cattaneo G. Abordaje quirúrgico de abdomen [internet]. Santiago: Universidad de Chile [citado 2013 may. 30]; 2010. Disponible en: <https://www.ucursos.cl/veterinaria/2010/1/CC124/1/material.../563619>†

Figura 2. Vista lateral de pezón bovino delimitado por cuadrantes



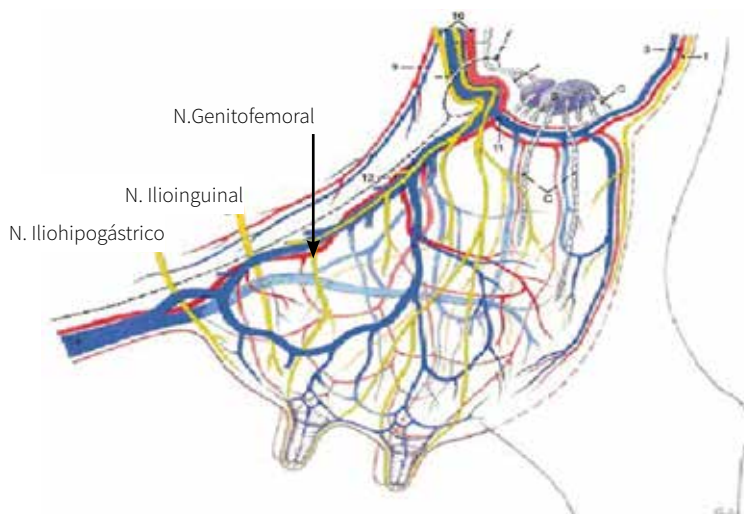
Fuente: Unidad de Anatomía Veterinaria, Santo Tomás, Puerto Montt, Chile.

Figura 3. Relación en la delimitación de los cuadrantes con los nervios lumbares de la pared abdominal



Fuente: Budras KD, Habel RE, Mülling KW, Greenough PR. Bovine anatomy. An illustrated text. Hannover: Schlütersche; 2011.

Figura 4. Ramificaciones de los nervios iliohipogástrico, ilioinguinal y genitofemoral en la ubre



Fuente: Budras KD, Habel RE, Mülling KW, Greenough PR. Bovine anatomy. An illustrated text. Hannover: Schlütersche; 2011.

## RESULTADOS

Los datos obtenidos en la ejecución de cada prueba de sensibilidad fueron analizados mediante el uso de estadística descriptiva. A continuación, en la tabla 1 se exponen los parámetros que se consideraron para la intervención quirúrgica de las hembras bovinas.

Con respecto al tipo de laparotomía, alta-baja, la de tipo baja fue aquella que se ejecutó en mayor cantidad (figura 5).

El 40 % de la cicatriz poscesárea fue superior a 45 cm de diámetro, mientras que el 60 % restante presentó una cicatriz inferior a 45 cm de diámetro (figura 6).

Tabla 1. Parámetros de la intervención quirúrgica en hembras bovinas productoras de leche de la comuna de Ancud, provincia de Chiloé

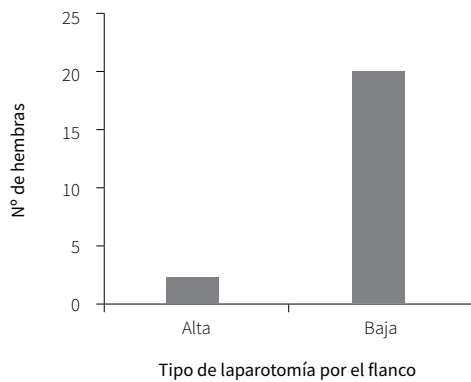
Número de hembra	Tipo de laparotomía	Longitud de la incisión entre 35-45 cm	Momento de intervención
1	Baja	47 cm	Diurno
2	Baja	46 cm	Diurno
3	Baja	46 cm	Diurno
4	Baja	45 cm	Diurno
5	Baja	46 cm	Diurno
6	Baja	48 cm	Diurno
7	Baja	47 cm	Diurno
8	Baja	45 cm	Vespertino
9	Baja	45 cm	Diurno

Continúa

Número de hembra	Tipo de laparotomía	Longitud de la incisión entre 35-45 cm	Momento de intervención
10	Baja	47 cm	Diurno
11	Alta	50 cm	Diurno
12	Baja	46 cm	Diurno
13	Baja	47 cm	Diurno
14	Baja	38 cm	Diurno
15	Baja	40 cm	Diurno
16	Baja	49 cm	Diurno
17	Baja	45 cm	Diurno
18	Baja	47 cm	Diurno
19	Baja	39 cm	Diurno
20	Baja	42 cm	Diurno
21	Baja	43 cm	Vespertino
22	Alta	39 cm	Diurno
23	Baja	38 cm	Diurno
<b>Totales</b>			
<b>Parámetros</b>		<b>Número de hembras</b>	
Laparotomía alta		2	
Laparotomía baja		1	
<b>Longitud de la incisión</b>			
Entre 35-45cm		12	
> 45 cm		11	
< 35 cm		0	

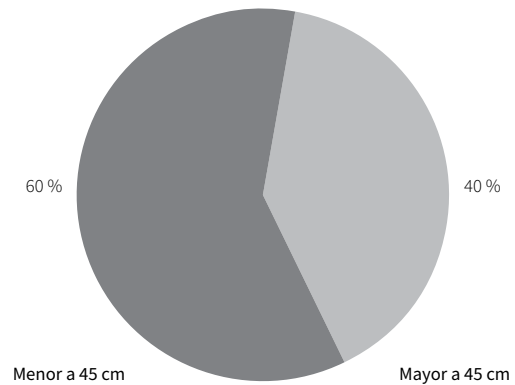
Fuente: elaboración propia

Figura 5. Tipo de laparotomía por el flanco izquierdo realizado en hembras bobinas de producción de leche en la comuna de Ancud



Fuente: elaboración propia

Figura 6. Cicatriz poscesárea en hembras bobinas sometidas a la laparotomía por el flanco izquierdo



Fuente: elaboración propia



Con respecto a la clasificación del pezón en las hembras bovinas sometidas a cesárea, 20 de ellas presentaron un pezón de tipo cilíndrico; 3 de ellas, uno de tipo embudo, y ninguna lo tuvo tipo botella. Esto permitió considerar algún tipo de relación con presencia de mastitis en las hembras evaluadas. En cuanto a la morfología de la punta del pezón, los dos aspectos morfológicos visua-

lizados en el total de hembras evaluadas fueron de tipo puntiagudo y redondeado. Con respecto a estas dos clasificaciones, el pezón de tipo redondeado se presentó en 17 hembras, mientras que el de tipo puntiagudo se visualizó solo en 6. Esto permitió considerar el momento de medir el tiempo de abertura del esfínter del pezón en las hembras evaluadas (tabla 2).

Tabla 2. Parámetros morfológicos por considerar en hembras bovinas poscesárea

Número de hembras	Clasificación del pezón	Morfología de la punta del pezón
1	Cilíndrica	Redondeada
2	Cilíndrica	Redondeada
3	Cilíndrica	Redondeada
4	Cilíndrica	Puntiagudo
5	Cilíndrica	Redondeada
6	Cilíndrica	Redondeada
7	Embudo	Puntiagudo
8	Cilíndrica	Redondeada
9	Cilíndrica	Redondeada
10	Cilíndrica	Puntiagudo
11	Cilíndrica	Redondeada
12	Cilíndrica	Redondeada
13	Cilíndrica	Redondeada
14	Cilíndrica	Puntiagudo
15	Embudo	Redondeada
16	Cilíndrica	Redondeada
17	Cilíndrica	Redondeada
18	Cilíndrica	Puntiagudo
19	Cilíndrica	Redondeada
20	Embudo	Redondeada
21	Cilíndrica	Puntiagudo
22	Cilíndrica	Redondeada
23	Cilíndrica	Redondeada
<b>Totales</b>		
<b>Parámetros</b>		<b>Número de hembras</b>
<b>Clasificación del pezón</b>		
Cilíndrica		20
Embudo		3
Botella		0
<b>Morfología de la punta del pezón</b>		
Puntiagudo		6
Redondeado		17

Continúa

Número de hembras	Clasificación del pezón	Morfología de la punta del pezón
Plano		0
Prolapsado		0
disco		0
invertido		0
mixto		0

Fuente: elaboración propia

Los cuadrantes C-D-E y F son aquellos vinculados con mayor pérdida de sensibilidad de tipo profunda en la pared abdominal. Las zonas topográficas afectadas corresponden a la región lateral o del flanco izquierdo y la región mesogástrica en su punto de inicio, lo que corresponde a los ramos de N.L1 y N.L2 (tabla 3).

Tabla 3. Pruebas de sensibilidad cutánea en la pared abdominal en hembras bovinas de producción de leche poscirugía por laparotomía por el flanco izquierdo

Número de hembra	Presencia de sensibilidad	Ausencia de sensibilidad
1	A-B	C-D-E-F
2	A-B	C-D-E-F
3	A-B-C-D	E-F
4	A	B-C-D-E-F
5	A-B	C-D-E-F
6	A	B-C-D-E-F
7	A-B-C	D-E-F
8	A-B-C-D	E-F
9	A-B	C-D-E-F
10	A-B-C	D-E-F
11	A	B-C-D-E-F
12	A-B-C-D	E-F
13	A-B	C-D-E-F
14	A-B-C-D	E-F
15	A-B-C	D-E-F
16	A	B-C-D-E-F
17	A-B-C-D	E-F
18	A-B-C	D-E-F
19	A-B-C-D	E-F
20	A-B-C-D-E	F
21	A-B-C-D	E-F
22	A-B-C-D	E-F
23	A-B-C	D-E-F

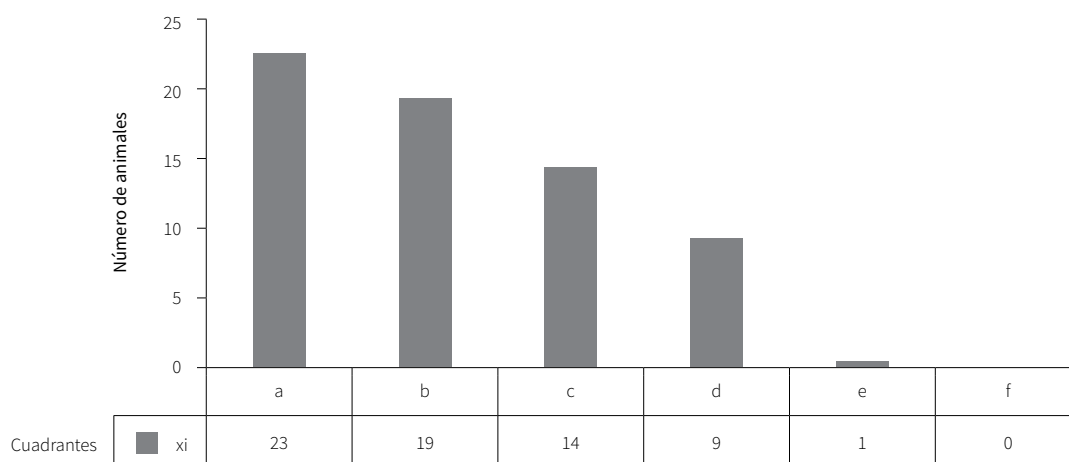
Nota: Se ejecutó punción de diferentes cuadrantes de la pared abdominal (A-B-C-D-E-F).

Fuente: elaboración propia

La presencia de sensibilidad se evidenció con mayor frecuencia en los cuadrantes A y B. Por otra parte, la ausencia de sensibilidad estuvo liderada por los cuadrantes E y F. En el caso del cuadrante F, esto se traduce en que, de las 23 hembras sometidas a las pruebas, ninguna presentó sensibilidad en esta zona (figura 7).

No se evidenció ausencia de sensibilidad en ningún cuadrante en la pared abdominal. Todas las hembras bovinas no sometidas a laparotomía por el flanco izquierdo presentaron sensibilidad profunda en la zona evaluada (tabla 4).

Figura 7. Presencia de sensibilidad en la pared abdominal



Fuente: elaboración propia

Tabla 4. Pruebas de sensibilidad cutánea en la pared abdominal en hembras bovinas de producción de leche no sometidas a laparotomía por el flanco izquierdo

Número de hembra	Presencia de sensibilidad	Ausencia de sensibilidad
1	A-B-C-D-E-F	0
2	A-B-C-D-E-F	0
3	A-B-C-D-E-F	0
4	A-B-C-D-E-F	0
5	A-B-C-D-E-F	0
6	A-B-C-D-E-F	0
7	A-B-C-D-E-F	0
8	A-B-C-D-E-F	0
9	A-B-C-D-E-F	0
10	A-B-C-D-E-F	0
11	A-B-C-D-E-F	0

Continúa

Número de hembra	Presencia de sensibilidad	Ausencia de sensibilidad
12	A-B-C-D-E-F	0
13	A-B-C-D-E-F	0
14	A-B-C-D-E-F	0
15	A-B-C-D-E-F	0
16	A-B-C-D-E-F	0
17	A-B-C-D-E-F	0
18	A-B-C-D-E-F	0
19	A-B-C-D-E-F	0
20	A-B-C-D-E-F	0
21	A-B-C-D-E-F	0
22	A-B-C-D-E-F	0
23	A-B-C-D-E-F	0

Nota: Se ejecutó punción de diferentes cuadrantes de la pared abdominal (A-B-C-D-E-F).

Fuente: elaboración propia

Las respuestas de las hembras bovinas frente a la presencia de sensibilidad fueron:

- Movimiento hacia el lado contrario para alejarse del sector donde sintió dolor. Patadas como mecanismo de defensa frente a la situación.
- Mirada hacia atrás para observar lo que está sucediendo tras las punciones.

- Mugidos como mecanismo de alerta frente a la incomodidad.

Los cuadrantes de D-E-F fueron aquellos vinculados con mayor pérdida de sensibilidad en el pezón anterior izquierdo (tabla 5).

Tabla 5. Resultados de las pruebas de sensibilidad cutánea en el pezón anterior izquierdo en hembras bovinas de producción de leche sometidas a laparotomía por el flanco izquierdo aplicando presión en los diferentes cuadrantes

Número de hembra	Presencia de sensibilidad	Ausencia de sensibilidad
1	A-B	C-D-E-F
2	A-B	C-D-E-F
3	A-B-C	D-E-F
4	A-B	C-D-E-F
5	A-B	C-D-E-F
6	A-B	C-D-E-F
7	A	B-C-D-E-F
8	A-B-C	D-E-F
9	A-B	C-D-E-F

Continúa

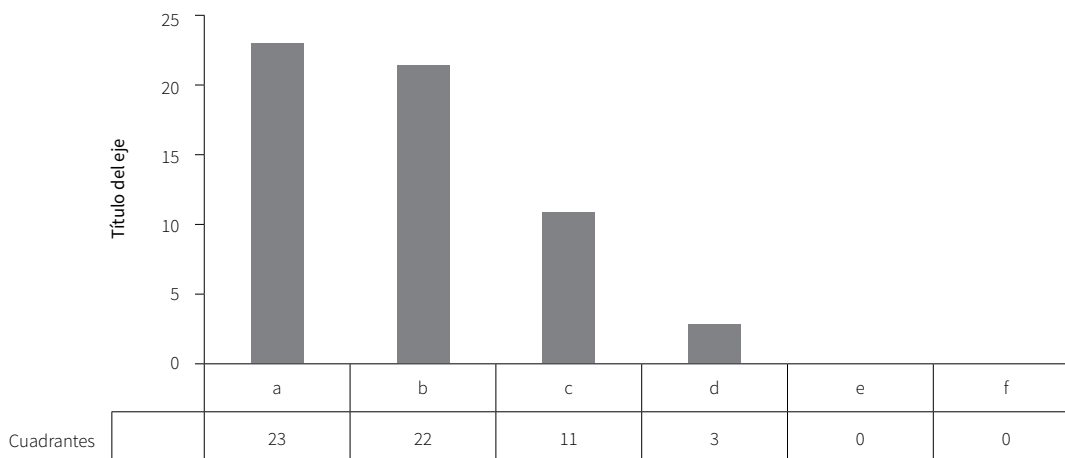
Número de hembra	Presencia de sensibilidad	Ausencia de sensibilidad
10	A-B-C	D-E-F
11	A-B	C-D-E-F
12	A-B-C-D	E-F
13	A-B	C-D-E-F
14	A-B-C-D	E-F
15	A-B-C	D-E-F
16	A-B	C-D-E-F
17	A-B-C	D-E-F
18	A-B-C	D-E-F
19	A-B-C	D-E-F
20	A-B-C-D	E-F
21	A-B	C-D-E-F
22	A-B-C	D-E-F
23	A-B	C-D-E-F

Fuente: elaboración propia

En el caso de los cuadrantes E y F no se presentó sensibilidad (figura 8).

No se evidenció ausencia de sensibilidad en ningún cuadrante en aquellas hembras bovinas no sometidas a laparotomía por el flanco izquierdo (tabla 6).

Figura 8. Presencia de sensibilidad en los cuadrantes D, E y F



Fuente: elaboración propia

Tabla 6. Pruebas de sensibilidad cutánea en el pezón anterior izquierdo en hembras bovinas no sometidas a laparotomía por el flanco izquierdo en los diferentes cuadrantes

Número de hembra	Presencia de sensibilidad	Ausencia de sensibilidad
1	A-B-C-D-E-F	0
2	A-B-C-D-E-F	0
3	A-B-C-D-E-F	0
4	A-B-C-D-E-F	0
5	A-B-C-D-E-F	0
6	A-B-C-D-E-F	0
7	A-B-C-D-E-F	0
8	A-B-C-D-E-F	0
9	A-B-C-D-E-F	0
10	A-B-C-D-E-F	0
11	A-B-C-D-E-F	0
12	A-B-C-D-E-F	0
13	A-B-C-D-E-F	0
14	A-B-C-D-E-F	0
15	A-B-C-D-E-F	0
16	A-B-C-D-E-F	0
17	A-B-C-D-E-F	0
18	A-B-C-D-E-F	0
19	A-B-C-D-E-F	0
20	A-B-C-D-E-F	0
21	A-B-C-D-E-F	0
22	A-B-C-D-E-F	0
23	A-B-C-D-E-F	0

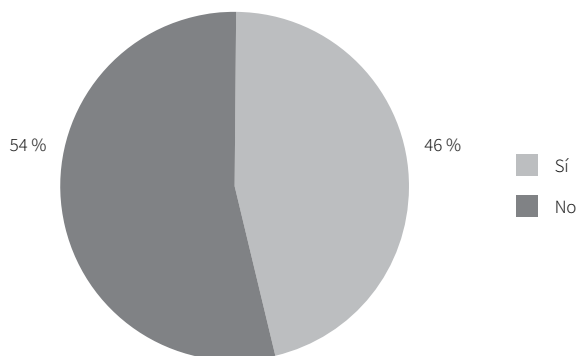
Fuente: elaboración propia

Las respuestas de las hembras bovinas frente a la presencia de sensibilidad fueron:

- Movimiento hacia el lado contrario, para alejarse del sector donde sintió dolor.
- Patadas como mecanismo de defensa frente a la situación.
- Mirada hacia atrás para observar lo que está sucediendo tras el pinzamiento.
- Mugidos como forma de alerta frente a la incomodidad.

De manera general, incorporando los diversos cuadrantes se puede determinar que cerca del 54% de las hembras bovinas de producción de leche sometidas a laparotomía por el flanco izquierdo no presentaron sensibilidad profunda. También se puede inferir que hubo una muy leve sensibilidad en la pared abdominal y el pezón anterior izquierdo (figura 9).

Figura 9. Porcentaje de sensibilidad en la pared abdominal y primer cuarto de ubre



Fuente: elaboración propia

De un total de 23 hembras evaluadas para la presencia o no de mastitis, 13 (56,5 %) de ellas presentaron esta patología, sin clasificarla como total o solo del primer cuarto. Además, 2 se encontraban con tratamiento para tal anomalía (tabla 7).

En la verificación de presencia de mastitis en las hembras bovinas sometidas a cesárea se tuvo en cuenta:

- Registros prediales.
- Tratamiento de mastitis.
- Observación clínica.

De las 13 hembras con manifestaciones de mastitis, 9 de ellas presentaron esta patología en los 4/4 de la ubre. De aquí se infiere que existen factores externos e internos que pueden contribuir a la presencia de esta anomalía. Las 4 hembras restantes presentaron mastitis solo en el cuarto craneal izquierdo, lo cual puede relacionarse con mayor tiempo de abertura del esfínter del pezón (superior a 30 min) posordeña.

Tabla 7. Relación de cuadros de mastitis en hembras bovinas de producción de leche sometidas a laparotomía por el flanco izquierdo

Número de hembra	Presencia o ausencia de mastitis
1	Presencia
2	Presencia
3	Ausencia
4	Presencia
5	Presencia
6	Presencia
7	Presencia (actual con tratamiento)
8	Presencia
9	Presencia (actual con tratamiento)
10	Ausencia
11	Presencia
12	Ausencia
13	Presencia
14	Ausencia
15	Ausencia
16	Presencia
17	Ausencia
18	Ausencia
19	Ausencia
20	Ausencia
21	Presencia
22	Ausencia
23	Presencia

Fuente: elaboración propia

Las lesiones más frecuentes fueron las fisuras en el flanco izquierdo y la mesogástrica, que se presentó en 7 hembras de 23. Además, se pueden adicionar las exco-riaciones como otro tipo de lesión en la zona mesogás-trica, las cuales se evidenciaron en 3 hembras de las 23 evaluadas (tabla 8).

Tabla 8. Presencia o ausencia de lesiones en la pared abdominal en hembras bovinas a las que se les practicó la cesárea

Tipo de lesión o ausencia	Número de hembra bovina
Fisuras	1-4-5-6-7-13-16
Excoriación	9-11-18
Ausencia de lesiones	2-3-8-10-12-14-15-17-19-20-21-22-23

Fuente: elaboración propia

Las lesiones más frecuentes en las hembras evaluadas fueron las fisuras en la ubre. Los cuartos afectados, por lo general, se centraron en los craneales izquierdos; hubo 4 hembras con la presencia de esta variable de un total de 23 hembras evaluadas (tabla 9).

Tabla 9. Presencia o ausencia de lesiones en el pezón anterior izquierdo en hembras bovinas sometidas a cesárea

Tipo de lesión o ausencia	Número de hembra bovina
Fisuras	4-7-11-16
Ausencia de lesiones	1-2-3-5-6-8-9-10-12-13-14-15-17-18-19-20-21-22-23

Fuente: elaboración propia

Se consideró como parámetro el de 20-30 min de cierre del esfínter del pezón posordeña. La medición fue solo en el cuarto craneal izquierdo, sin considerar los demás cuartos de la hembra sometida a laparotomía (tabla 10).

Se evidenció que 10 de las 23 hembras sometidas a laparotomía por el flanco izquierdo presentaron mayor cantidad de tiempo, es decir, superior a 30 min con el esfínter del pezón expuesto al medio ambiente posordeña (figura 10).

Tabla 10. Tiempo del cierre del esfínter del pezón posordeña en hembras bovinas sometidas a laparotomía por el flanco izquierdo

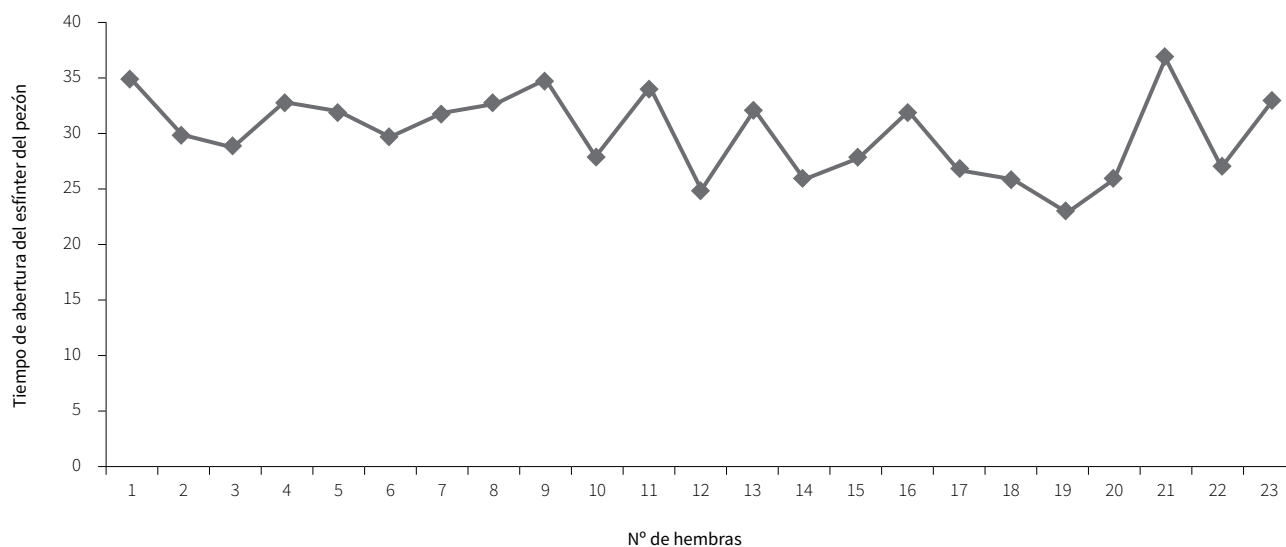
Número de hembra	Tiempo de exposición al medio ambiente del esfínter del pezón posordeña
1	35
2	30
3	29
4	33
5	32
6	30
7	32
8	33
9	35
10	28
11	34
12	25
13	32
14	26
15	28
16	32
17	27
18	26
19	23
20	26
21	37
22	27
23	33

Fuente: elaboración propia

Las 23 hembras no sometidas a laparotomía por el flanco izquierdo presentaron un tiempo acorde dentro de los parámetros de exposición del esfínter del pezón al medio ambiente. Para la evaluación de esta variable solo se tomó en consideración el esfínter del pezón del cuarto craneal izquierdo (tabla 11).



Figura 10. Tiempo de apertura del esfínter del pezón en hembras bovinas posordeña sometidas a laparotomía por el flanco izquierdo



Fuente: elaboración propia

Tabla 11. Tiempo del cierre del esfínter del pezón en hembras bovinas de producción de leche no sometidas a laparotomía por el flanco izquierdo posordeña

Número de hembra	Tiempo de exposición al medio ambiente del esfínter del pezón posordeña
1	23
2	27
3	25
4	25
5	25
6	24
7	26
8	23
9	25
10	25
11	27
12	27

Número de hembra	Tiempo de exposición al medio ambiente del esfínter del pezón posordeña
13	25
14	26
15	28
16	25
17	23
18	25
19	24
20	26
21	26
22	27
23	27

Nota: el tiempo límite de cierre del esfínter del pezón es de 20-30 minutos posordeña.

Fuente: elaboración propia

## DISCUSIÓN

### Longitud de la incisión en la pared lateral del abdomen

Como señalan Garnero y Perusia (12), el procedimiento quirúrgico de laparotomía por el flanco izquierdo consiste en la realización de una disección de la pared abdominal, que se subdivide en alta, baja y oblicua. En la mayor parte de las hembras evaluadas se practicó esta técnica.

Además, se evidenció que la incisión realizada en la pared abdominal fue vertical a unos 10-15 cm ventrales a los procesos transversos de las vértebras lumbares, en disposición caudal a la última costilla, y craneal a la cresta iliaca. Según Guallpa (13), la incisión se realiza a 5 cm, por detrás de la última costilla y paralelo a ella se extiende desde unos 3 o 4 cm, por debajo de los procesos transversos lumbares, la cual llegará hasta una longitud de 15 a 20 cm. La diéresis tanto de la piel como de las aponeurosis y de los músculos oblicuos abdominales externos e internos y transversos abdominales sigue la misma dirección. La hemostasia se aplica al finalizar la incisión de los dos músculos oblicuos, por pinzamiento y ligadura, dependiendo del diámetro del vaso seccionado.

En el caso de las hembras evaluadas, la longitud de la incisión en  $x$  animales fue superior a 45 cm; la mayoría fluctuó entre 35 y 45 cm de largo. De esta manera, se presentaron incisiones con longitudes superiores a las establecidas por los estudios, lo que permitió observar consecuencias como la pérdida de sensibilidad en aquellas incisiones superiores a 45 cm de largo. En las incisiones entre 30 y 40 cm de longitud, como lo sugieren los estudios, se evidenciaron algunos casos de pérdida de la sensibilidad en los cuadrantes más ventrales.

### Estudio de sensibilidad en la pared abdominal en ganado bovino lechero

No existen estudios ni registros en la región de los lagos vinculados con evaluaciones de sensibilidad en la pared abdominal y primer cuarto de la ubre en hembras bovi-

nas de producción de leche sometidas a laparotomía por el flanco izquierdo. De esta manera, se planteó la idea de evaluar estas zonas topográficas debido a la disección que se debe realizar en N.L1 y N.L2, y cuáles podrían ser las consecuencias que se deben asumir para la ejecución de esta técnica quirúrgica.

### Presencia o no de lesiones en la pared abdominal y en la ubre

Las lesiones que se observaron con mayor frecuencia en la pared abdominal fueron las fisuras y las excoりaciones. En el caso de la ubre, específicamente en el primer cuarto izquierdo, se observó la presencia de fisuras en algunas hembras evaluadas.

### Cierre del esfínter del pezón

Frandsen y Spurgeon (8) plantean que fisiológicamente el esfínter del pezón permanece abierto posordeña un lapso que va de 20 a 30 min. Esto se comprobó en el grupo de hembras no sometidas a laparotomía por el flanco izquierdo (grupo control).

De las hembras sometidas a laparotomía por el flanco izquierdo (grupo caso), gran parte de ellas presentaron lapsos superiores a 30 min con el esfínter del pezón sin cerrar. Por lo tanto, se considera que la funcionalidad del esfínter del pezón puede verse comprometida si existe algún tipo de lesión nerviosa o una disminución en la captación de variables ambientales que permitan al animal enviar señales encefálicas que indiquen el cese de la funcionalidad de la estructura anatómica.

## CONCLUSIONES

Con respecto a la evaluación sobre la pérdida de sensibilidad en el flanco izquierdo y en la ubre, se pudo identificar que el 54% de las hembras sometidas a cesárea presentaron pérdidas de esta variable. Las zonas vinculadas a mayores pérdidas de sensibilidad se centraron en los cuadrantes C, D, E y F.

El tiempo considerado como normal para el cierre del esfínter del pezón va de 20-30 min posordeña. En el caso de las hembras sometidas a cesárea, el 40 % de los ejemplares presentaron tiempos superiores a 30 min, lo que las exponía potencialmente a las condiciones ambientales del lugar.

En el caso de la evaluación de lesiones en la pared abdominal y en la ubre, se identificó como hecho más repetitivo las manifestaciones de fisuras, lo que afecta de manera directa los cuadrantes C, D, E y F ya sea en la pared abdominal o en la ubre.

Con respecto a la realización de este trabajo, que fue de carácter experimental, se puede inferir que existe una relación entre la pérdida de sensibilidad en la pared abdominal y el primer cuarto de la ubre en aquellas hembras bovinas sometidas al procedimiento quirúrgico de laparotomía por el flanco izquierdo. No se puede establecer o afirmar como una técnica no apta en el predio, ya que permite la extracción del feto en situaciones de partos distócicos, con lo que se evitan pérdidas que afecten al productor. Se debe tener en cuenta que para su ejecución se dañarán diversas estructuras anatómicas, de forma puntual los ramos nerviosos que forman parte de N.L1 y N.L2, hecho que disminuye su funcionalidad de carácter sensitivo en las zonas topográficas señaladas con anterioridad.

Esto puede traer como consecuencia lesiones en la pared abdominal y en la ubre, además de incrementar la exposición a la mastitis en el cuarto craneal izquierdo. Quizás unas de las formas de evitar llegar a la realización de esta técnica quirúrgica en el predio se relacionan con emprender una correcta asesoría veterinaria, evitar el cruce de animales en edades fisiológicamente no aptas y la no utilización de machos cuyas crías tengan pesos superiores al promedio.

## REFERENCIAS

1. Gasque R. Enciclopedia bovina. 1a. ed. México: Universidad Nacional Autónoma de México; 2008. pp. 230-240.
2. Vatti G. Manual de obstetricia y ginecología veterinarias. T 3. 1a. ed. México: Editorial Limusa; 1993.
3. Pardo E, Saelzer P. Obstetricia y ginecología. 1a. ed. Managua: Ediciones Universidad Nacional Agraria; 2006.
4. Concha I. Anatomía del perro. 1a. ed. Santiago: Ediciones Universidad Santo Tomas; 2012.
5. Gloobe H. Anatomía aplicada del bovino. 1a. ed. San José, Costa Rica: IICA; 1990. p. 81-123.
6. Evans EH, DeLahunta A. Guide to the dissection of the dog. 7a. ed. Colorado: Elsevier; 2009.
7. Sisson S, Grossman JD. Anatomía de los animales domésticos. T 1. 5a. ed. México: Masson; 2000.
8. Frandson R, Spurgeon L. Anatomía y fisiología de los animales domésticos. 5a. ed. México: McGraw-Hill Interamericana; 1995.
9. International Committee on Veterinary Gross Anatomical Nomenclature. Nómima anatómica veterinaria. 5a. ed. Knoxville: autor; 2012. p. 132-140.
10. Shively M. Anatomía veterinaria básica, comparativa y clínica. México: El Manual Moderno; 1993.
11. Cárdenas M, Montoya L, Medina C, Vilca M. Anatomía neurovascular del abdomen de la alpaca. Rev Inv Pec IVITA (Perú). 1998;9(2):41-7. Recuperado de: [http://sisbib.unmsm.edu.pe/BVRevistas/veterinaria/v09\\_n2/anatomia.htm](http://sisbib.unmsm.edu.pe/BVRevistas/veterinaria/v09_n2/anatomia.htm)
12. Garnero O, Perusia O. Manual de anestésias y cirugías en bovinos. 2a. ed. Santa Fe, Argentina: San Cayetano; 2002. p. 37-44.
13. Guallpa T. Distocias y técnicas quirúrgicas en bovinos. Ecuador: Universidad de Cuenca; 2013. Disponible en: <http://dspace.ucuenca.edu.ec/bitstream/123456789/442/1/TESIS.pdf>