

2020-09-30

## Inflamación mandibular en tapires (*Tapirus bairdii*): cambio de dentición y retención de la corona de dientes deciduos como potencial etiología

Gustavo A. González González

*Fundación FURESA, La Libertad, El Salvador, C.A., dacktari@hotmail.com*

Follow this and additional works at: <https://ciencia.lasalle.edu.co/mv>

---

### Citación recomendada

González González GA. Inflamación mandibular en tapires (*Tapirus bairdii*): cambio de dentición y retención de la corona de dientes deciduos como potencial etiología. *Rev Med Vet.* 2020;(41):. doi: <https://doi.org/10.19052/mv.vol1.iss41.5>

This Artículo de Investigación is brought to you for free and open access by the Revistas científicas at Ciencia Unisalle. It has been accepted for inclusion in Revista de Medicina Veterinaria by an authorized editor of Ciencia Unisalle. For more information, please contact [ciencia@lasalle.edu.co](mailto:ciencia@lasalle.edu.co).

<https://doi.org/10.19052/mv.vol1.iss41.5>

# Inflamación mandibular en tapires (*Tapirus bairdii*): cambio de dentición y retención de la corona de dientes deciduos como potencial etiología<sup>1</sup>

Gustavo A. González González<sup>2</sup>

**Recibido:** 15 de junio de 2020. **Aprobado:** 21 de julio de 2020. **Versión Online First:** 18 de agosto de 2020

**Cómo citar este artículo:** González González GA. Inflamación mandibular en tapires (*Tapirus bairdii*): cambio de dentición y retención de la corona de dientes deciduos como potencial etiología. Rev Med Vet. 2019;(41). <https://doi.org/10.19052/mv.vol1.iss41.5>

## Resumen


El tapir (*Tapirus bairdii*), también conocido como danta, habita en bosques tropicales, bosques montanos más bajos, bosques caducifolios, praderas inundadas y humedales. La anatomía interna del tapir es análoga al caballo doméstico, al igual que su fórmula dental. Los molares carecen de cemento y tienen coronas pequeñas o bajas, por lo que son totalmente lofodontes. La inflamación mandibular en los tapires es muy común en las colecciones cautivas y su etiología y prevalencia han sido objeto de discusión, pero no se han definido. Este trabajo sugiere al cambio de dentición y la retención de la corona “tapas” como una posible etiología de inflamación mandibular, basado en su contraparte: el caballo, que fisiológicamente sobrelleva el siguiente proceso: a medida que los dientes permanentes se desarrollan por debajo de los dientes primarios, se desarrolla un proceso fisiológico de reabsorción y desplazamiento de vértices dentales, lo que acelera la erupción del diente caducifolio. La presión continua hace que las raíces sean reabsorbidas, y el poco suministro de sangre lleva a que los tejidos blandos sufran necrosis y, por ende, que la “tapa” se afloje. Tanto la gingivitis como la enfermedad periodontal pueden resultar de los restos radiculares de las raíces fracturadas que permanecen en el espacio subgingival después de eliminada “la tapa”, aunado a la contaminación con los alimentos y bacterias.

**Palabras clave:** corona, inflamación mandibular, tapir.

## Mandibular inflammation in tapirs (*Tapirus bairdii*): change of dentition and retention of the crown of deciduous teeth as a potential etiology

### Abstract

<sup>1</sup> Estudio de caso.

<sup>2</sup> Médico veterinario. Club Auto Safari Chapín, Escuintla, Guatemala C.A. Fundación FURESA, La Libertad, El Salvador, C.A. ✉ [dacktari@hotmail.com](mailto:dacktari@hotmail.com)  <https://orcid.org/0000-0001-9917-4198>

Tapir (*Tapirus bairdii*), also known as Danta, inhabits tropical forests, lower mountain forests, deciduous forests, flooded meadows and wetlands. The internal anatomy of the tapir is analogous to the domestic horse, as is its dental formula. Molars lack cement and have small or low crowns, being fully lofodonts. Mandibular inflammation in tapirs is very common in captive collections and their etiology and prevalence have been discussed, but have not been defined. This work suggests changing teething and retaining the crown "caps" as a possible etiology of jaw inflammation based on its counterpart the horse, which physiologically copes with the following process: as permanent teeth develop below the primary teeth, a physiological process of resorption and vertex displacement develops, accelerating the eruption of the deciduous tooth. Continuous pressure causes the roots to be reabsorbed, and low blood supply leads to necrosis in the soft tissues and thus loosening the "cap". Both gingivitis and periodontal disease can result from splinters of broken roots that remain in subgingival space after "the cap" is removed, and this coupled with contamination with food and bacteria.

**Keywords:** crown, mandibular swelling, tapir.

## INTRODUCCIÓN

El tapir bairdi (*Tapirus bairdii*), también conocido como danta, habita en selvas tropicales, bosques montanos bajos, bosques caducifolios, pastizales inundados y áreas pantanosas. Su distribución va desde la provincia de Oaxaca, en México, hasta el lado occidental de la cordillera de los Andes, en Colombia. Se encuentra en peligro de extinción, y se cree, según una estimación realizada en 2006 (1), que en Guatemala existe una población silvestre de menos de 1000 ejemplares (con el 80 % de esta población en el departamento de Petén). Está presente en 21 de 35 áreas protegidas de su rango de distribución, en los departamentos de Petén, Izabal, Alta Verapaz, Quiché, Baja Verapaz, el Progreso y Zacapa (2). Se considera extinto para El Salvador (3).

La anatomía interna del tapir es análoga a la del caballo doméstico, y en cuanto a su fórmula dental, esta es igual a la de los équidos: I 3/3; C 1/1; P 4/3-4; M 3/3, para un total de 42 a 44 dientes. Los dientes incisivos tienen forma de cincel y los colmillos son cónicos. Tanto premolares como molares carecen de cemento y presentan coronas pequeñas o bajas, de modo que son totalmente lofodontes (4,5). Los premolares y molares de tapires, manatíes y muchos roedores presentan dientes lofodontes (6). La inflamación mandibular en tapires cautivos es muy común y su etiología o prevalencia ha sido discutida y no definida



(5,7-9). Este trabajo sugiere, como una posible causa de la inflamación mandibular, el cambio de dentición y la retención de la corona (caps), semejante a su contraparte, el caballo.

## DESCRIPCIÓN DEL CASO

Se han presentado cinco casos de inflamación mandibular en tapires juveniles (menores a cuatro años) cautivos en dos colecciones (Club Auto Safari Chapín, Guatemala y Furesa, El Salvador). Pese a ser una patología comúnmente vista en este género, se desconoce su patogénesis. La inflamación inicia como una pequeña masa en la rama mandibular, que luego llega a ser tan grande como el tamaño de una manzana (figuras 1 y 2). Por lo general los animales afectados no pierden el apetito y la ingesta alimenticia no se ve afectada. No hay salivación y, en algunas ocasiones, se percibe un ligero mal olor al examen bucal. Inicialmente la consistencia de la lesión es blanda, pero, con el paso de los días, esta se torna de consistencia firme y libre de dolor. En un caso se presentó fístula dental con secreción de material purulento, blanquecino y ligero mal olor, debido a contaminantes secundarios, y para ello se requirió el uso de antibiótico (amoxicilina 20 mg/kg, vía oral). Sin embargo, los otros casos manifestaron únicamente la inflamación del área. De los cinco casos, solo en uno se realizó cultivo bacteriano, el cual fue tomado del área de severa inflamación y el resultado fue negativo.

**Figura 1.** Inflamación mandibular (flechas rojas)



Fuente: elaboración propia



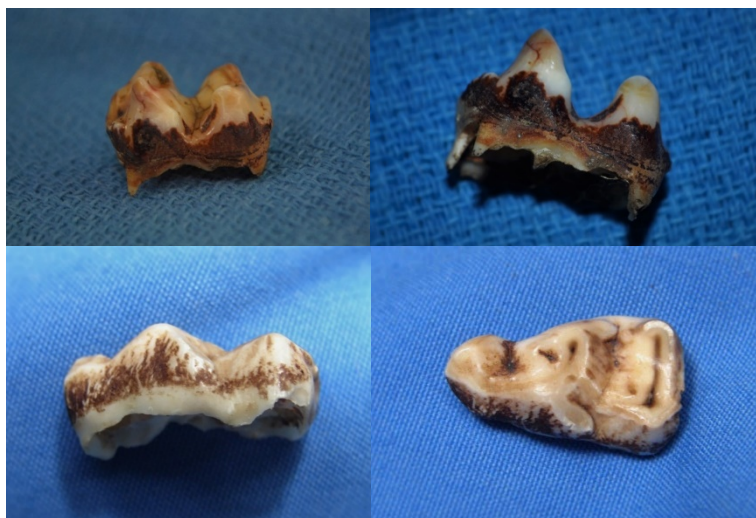**Figura 2.** Ejemplar anestesiado para toma de radiografías



Fuente: elaboración propia

Alrededor de 15 días después de iniciada la inflamación, por lo general, los animales botan la tapa dental (corona) del premolar caduco (figura 3). Fisiológicamente procede que, a medida que los dientes permanentes en desarrollo se dirigen hacia la superficie, presionan las raíces de los dientes deciduos, cortando su nutrición de forma gradual. Las coronas “caps” se aflojan y, al final, mueren, lo que permite la erupción del diente permanente; por ende, la inflamación cede y se torna normal. Radiológicamente el proceso se aprecia en la figura (4 y 4a).

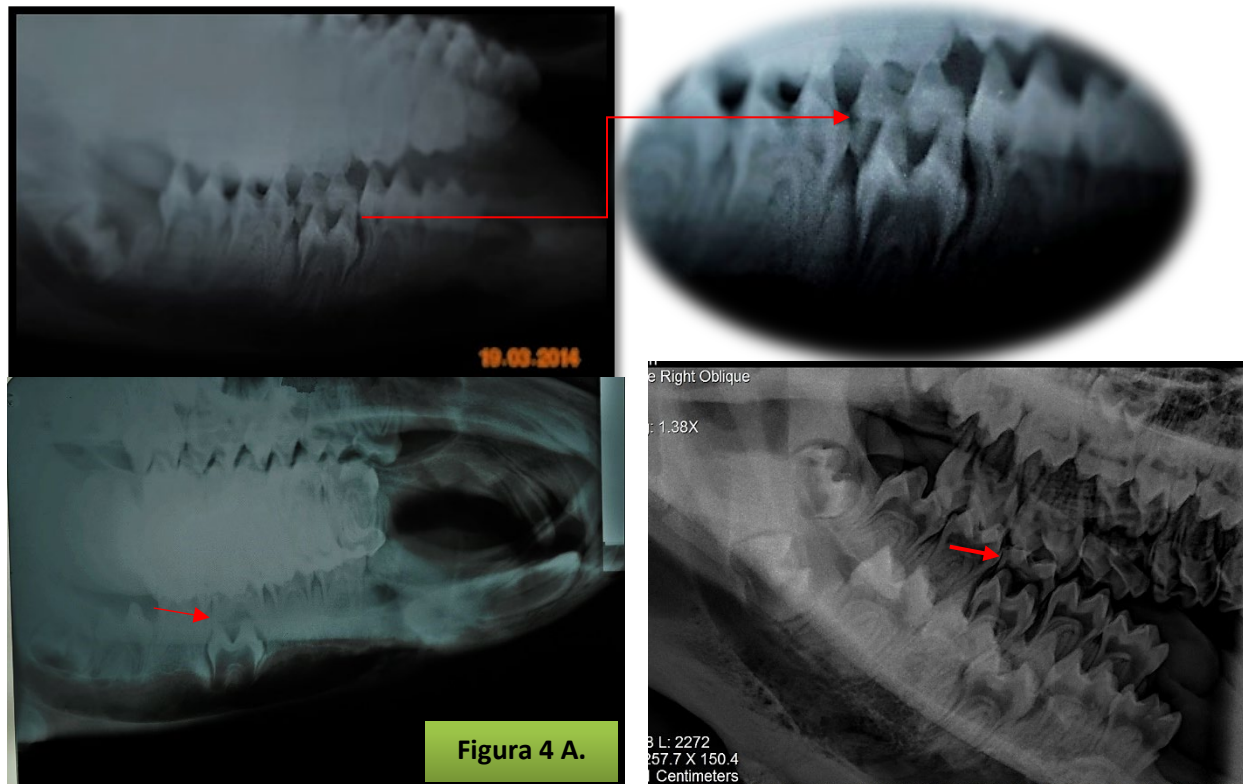
**Figura 3.** Coronas recolectadas de diferentes ejemplares





Fuente: elaboración propia

**Figura 4.** Nótese la presencia de la corona (flecha) de molar caduco



Fuente: elaboración propia

## DISCUSIÓN

Janssen, Rideout y Edwards (8) revisaron y resumieron para su análisis los registros médicos y patológicos de tapires (*Tapirus spp.*) mantenidos en 18 instituciones en Norteamérica de 1960 a 1995. De la revisión total para casos dentales, únicamente se reporta un caso de osteomielitis mandibular. Esta revisión presenta como signo clínico la inflamación mandibular y, como posible etiología, los abscesos apicales molares o bien osteomielitis mandibular. A esta se refiere como una afección común, pero difícil de tratar (8). También se menciona neoplasia y trauma como etiologías de esta inflamación, pero sin entrar a detalles (10). En el Manual veterinario del tapir, se afirma que los tapires son particularmente propensos a



desarrollar inflamación o absceso mandibular, tanto en cautiverio como en vida libre, y pese a que dicha patología es similar a la presentada en ganado doméstico, la patogénesis en tapires es desconocida (5).

Un estudio realizado en tapir malayo (*Tapirus indicus*) indica lo común que es encontrar la afección, pero manifiesta que es poco lo que se conoce sobre su etiología o prevalencia. Concluye dicho estudio que las afecciones dentales son comunes en tapires y que la edad es un factor significativo en el apareamiento de las lesiones (7). Algunos autores mencionan que el *lumpy jaw*, como se le conoce en inglés, es producto de abscesos apicales producidos por una variedad de bacterias, entre las cuales se incluye *Corynebacterium pyogenes*, *Streptococcus*  $\beta$  hemolíticos, *Actinomyces* sp., *Necrobacillus* sp., *E. coli* y *Mycobacterium* sp. (5,10).

Tjørnelund et al. (9) mencionan en un reporte sobre lesiones dentales en tapir (*Tapirus terrestris*) que la literatura científica referente a lesiones dentales en tapires es escasa, pero que las descripciones sobre las dolencias dentales, como inflamación de la mandíbula y los abscesos dento-alveolares, son más frecuentes (9). Da Silva et al. (11) concluyen, en un estudio realizado en tapir malayo (*Tapirus indicus*), que existe una alta prevalencia de lesiones de reabsorción dental en tapires malayos cautivos y proporciona un fuerte indicio de que la edad “adulta” y el “cautiverio”, son importantes factores de riesgo en el desarrollo de dichas lesiones (11). Como referencia, es importante anotar que los tapires poseen dientes de tipo braquiodontos o de baja corona, carecen de cemento y, por lo tanto, se piensa que es una adaptación a una dieta blanda a base de vegetales. El cambio de dentición en tapires se realiza alrededor de los 30 meses de edad (10).

En el caballo, el reemplazo de los premolares e incisivos deciduos por los dientes permanentes se da entre los 2,5 y los 4 años (12,13). A medida que los dientes permanentes en desarrollo se dirigen hacia la superficie, presionan sobre las raíces de los dientes deciduos desgastados, cortando gradualmente su nutrición y el suministro de sangre, además de la continua presión, lo cual hace que las raíces de la corona caduca se reabsorban. Las coronas de los dientes deciduos desgastados se aflojan y finalmente mueren. Posteriormente son desplazados o desprendidos de la encía.



Las tapas o caps, observadas radiográficamente, se parecen mucho a una mesa con cuatro patas colocadas sobre la parte superior del diente permanente (figura 4). Tanto la gingivitis como la enfermedad periodontal pueden resultar de las astillas de las raíces en reabsorción que permanecen en el espacio subgingival después de eliminada la tapa, aunado a la contaminación con los alimentos y bacterias (12,13).

Cuando se quitan las tapas, el diente permanente subyacente hará erupción y deberá estar culminada, en un término de 3 a 4 meses. Las indicaciones para la eliminación de las tapas incluyen: dolor oral o gingivitis asociada con molares retenidos, tapas que están ligeramente sueltas a la palpación, y aquellos en los que no hay apego gingival al diente deciduo. Este último puede ser identificado por la presencia de una fisura palpable entre la tapa retenida y el diente subyacente secundario (14,15).

Otra definición más simple del proceso indica que los dientes permanentes comienzan a crecer, pero con el fin de que crezcan normalmente, los dientes deciduos deben ser expulsados. Tales dientes que no se han caído están ubicados en la parte superior de los dientes permanentes, y a estos se les llaman “tapas”. Un fallo de la caída de las tapas puede resultar en dientes permanentes que crecen en un ángulo anormal, o el fracaso del diente permanente para crecer en su totalidad (16).

Las tapas o caps de dientes premolares deciduos se pueden extraer con seguridad cuando es visible una línea de demarcación entre la tapa y el diente permanente que está en erupción. En el caso de que las tapas de los dientes premolares se vean sueltas al examen bucal, la extracción se llevará a cabo manualmente. En otros casos, la corona caduca restante puede ser asida con un fórceps de extracción, procurando rodar la tapa, por lo general en una dirección palatina o lingual. Deben evitarse la fuerza excesiva e intentos múltiples. Si hay insuficiente movimiento cuando la corona caduca se sujeta y se manipula con las pinzas, el diente debe ser considerado no apto para la extracción, y por lo tanto esta debe ser descartada (15,17).

## CONCLUSIONES





Si bien existen varias patologías que pueden provocar inflamación mandibular, una de ellas, el cambio de dentición, es un diagnóstico diferencial que hay que tomar en cuenta al momento de encontrarse con una situación clínica inflamatoria.

## AGRADECIMIENTOS

Al Club Auto Safari Chapín y a la Fundación Furesa; a los cuidadores de los tapires, por su esfuerzo, dedicación y observación; a mi esposa Alcy y a la Dra. Viviana Quise, por su ayuda en este documento.

## REFERENCIAS

1. Tapir Specialist Group. The Baird's tapir [internet]. S. f. [consultado 2020 ene. 15]. Disponible en: <https://tapirs.org/tapirs/bairds-tapir/>
2. García MJ. Estado actual de conservación del tapir (*Tapirus bairdii*) en el Sistema Guatemalteco de Áreas Protegidas. Informe final Proyecto Fodecyt 120-06. Guatemala: Consejo Nacional de Ciencia y Tecnología, Secretaría Nacional de Ciencia y Tecnología, Fondo Nacional de Ciencia y Tecnología, Facultad de Ciencias Químicas y Farmacia Universidad de San Carlos de Guatemala; 2008.
3. Castellanos A, Foerester C, Lizcano DJ, Naranjo E, Cruz-Aldan E, Lira-Torres I, et al. *Tapirus bairdii*. The IUCN Red List of Threatened Species [internet]; 2008 [citado 2015 nov. 24]. Disponible en <http://dx.doi.org/10.2305/IUCN.UK.2008.RLTS.T21471A9284327.en>
4. Medici EP, Veloso AL, Mangini PR, Vaz Ferreira JR. Order Perissodactyla, family Tapiridae (Tapirs). En: Fowler M, Cubas Z editores. Biology, medicine, and surgery of South American wild animals. 1a. ed. Iowa, USA: Iowa State University Press; 2001; p. 363-376. <https://doi.org/10.1002/9780470376980.ch32>
5. Quise V, Fernandes-Santos R. Tapir veterinary manual. 2a. ed. Missouri; USA: IUCN/SSC Tapir Specialist Group; 2014.



6. Myers P, Espinosa R, Parr C, Jones T, Hammond G, Dewey T. Diversity of teeth. The Animal Diversity Web [internet]. Michigan, USA. Universidad de Michigan [consultado 2020 feb. 15]. Disponible en: <https://animaldiversity.org>
7. Bertelsen MF, Otkær da Silva MA, Kortegaard H, Siew Shean C, Arnbjerg J. Prevalence of resorptive dental lesions in Malayan tapirs (*Tapirus indicus*). Proceedings American Association of Zoo Veterinarians. USA: 2009.
8. Janssen DL, Rideout B, Edwards ME. Medical management of captive tapirs (*Tapirus spp.*). Proceedings American Association of Zoo Veterinarians. USA: 1996.
9. Tjørnelund KB, Jonsson LM, Kortegaard H, Arnbjerg J, Nielsen SS, Bertelsen MF. Dental lesions in the lowland tapir (*Tapirus terrestris*). J Zoo Wildlife Med. 2015;46(2):363–6. <https://doi.org/10.1638/2013-0198R2.1>
10. Zimmerman D, Hernandez S. Tapiridae. En: Fowler ME, Miller E, editores. Fowler's zoo and wild animal medicine, volume 8. St. Louis Missouri, USA: Elsevier Saunders; 2015. p. 547-58. <https://doi.org/10.1016/B978-1-4557-7397-8.00056-6>
11. Da Silva MA, Kortegaard H, Shean Choong S, Arnbjerg J, Bertelsen M. Resorptive tooth root lesions in the Malayan tapir (*Tapirus indicus*). J Zoo Wildlife Med. 2011;42(1):40-3. <https://doi.org/10.1638/2009-0247.1>
12. Dixon PM, Toit N. Dental anatomy. En: Focus on dentistry. Proceedings of the American Association of Equine Practitioners [internet]; 2011. Albuquerque, NM, USA [citado 2016 jun. 15]. <https://doi.org/10.1016/B978-0-7020-2980-6.00005-2>
13. Stubbs RC. Dentistry of equine cheek teeth. 50th Annual Convention of the American Association of Equine Practitioners, American Association of Equine Practitioners [Internet]. Denver, CO-Lexington, KY: International Veterinary Information Service; 2004 [citado 2019 abr. 18]. Disponible en: [www.ivis.org](http://www.ivis.org)
14. Baker G. Abnormalities of wear and periodontal disease. En: Baker G, Easley J. editores. Equine dentistry. Philadelphia, USA: Elsevier Saunders; 2005. p 69-77. <https://doi.org/10.1016/B0-70-202724-3/50013-X>





15. Easley J. Deciduous Tooth Management. En: Focus on dentistry. Proceedings of the American Association of Equine Practitioners [internet]; 2011. Albuquerque, NM, USA [citado 2016 jun. 15]. Disponible en: <http://www.ivis.org>
16. Negron V. Retained dental cap in horses. PET MD [internet]. 2011 [consultado 2015 nov. 25]. Disponible en: [https://www.petmd.com/horse/conditions/mouth/c\\_hr\\_dental\\_cap?page=2](https://www.petmd.com/horse/conditions/mouth/c_hr_dental_cap?page=2)
17. Easley J. Corrective dental procedures. En: Baker G, Easley J, editores. Equine dentistry. Philadelphia, USA: Elsevier Saunders; 2005. <https://doi.org/10.1016/B0-70-202724-3/50019-0>

