

2021-07-05

Descripción diagnóstica y terapéutica de pythiosis equina: reporte de caso

Renso Sneider Gallego Rodríguez

Institución Universitaria Visión de las Américas, Medellín, Colombia, renso1287@gmail.com

Jesika Leysner Tavera

Corporación Universitaria Remington, jesika13@hotmail.es

Juan Diego Lujan Giraldo

diego-322@hotmail.com

Tatiana Vanessa Montoya Henao

tata-montoyah@hotmail.com

Follow this and additional works at: <https://ciencia.lasalle.edu.co/mv>

Citación recomendada

Gallego Rodríguez RS, Leysner Tavera J, Lujan Giraldo JD y Montoya Henao TV. Descripción diagnóstica y terapéutica de pythiosis equina: reporte de caso. Rev Med Vet. 2021;(43):. doi: <https://doi.org/10.19052/mv.vol1.iss43.7>

This Artículo de Investigación is brought to you for free and open access by the Revistas científicas at Ciencia Unisalle. It has been accepted for inclusion in Revista de Medicina Veterinaria by an authorized editor of Ciencia Unisalle. For more information, please contact ciencia@lasalle.edu.co.

<https://doi.org/10.19052/mv.vol1.iss43.7>

Descripción diagnóstica y terapéutica de pythiosis equina: reporte de caso *

Renso Sneider Gallego Rodríguez¹/ Jesika Leysner Tavera²/ Juan Diego Lujan Giraldo³/ Tatiana Vanessa Montoya Henao⁴

Recibido: 29 de enero de 2021. **Aprobado:** 31 de marzo de 2021. **Versión Online First:** 1 de julio de 2021.


Cómo citar este artículo: Gallego Rodríguez RS, Leysner Tavera J, Lujan Giraldo JD, Montoya Henao TV. Descripción diagnóstica y terapéutica de pythiosis equina: reporte de caso. Rev Med Vet. 2021;(43). <https://doi.org/10.19052/mv.vol1.iss43.7>

Resumen

La pythiosis se relaciona comúnmente con ambientes tropicales húmedos y pantanosos. Esta es considerada una enfermedad piogranulomatosa, la cual afecta principalmente en equinos la piel y el tejido subcutáneo. Además, ocurre con mayor frecuencia en los miembros, el rostro y la región abdominal. Se presenta a la clínica veterinaria de la Corporación Universitaria Remington un equino de sexo hembra, pelaje pinto, con una edad de once años; el motivo de consulta de la paciente es una lesión a nivel ventral abdominal, la cual es de tipo granulomatoso ulcerativo y aparentemente necrótico. El animal presenta secreción mucopurulenta activa y continua con varios tractos fistulosos. Asimismo, al lavado de la herida se evidencia la presencia de estructuras compatibles con *kunkers*. El plan diagnóstico incluye hemograma y química sanguínea básica. Se envía un hisopado de la herida con el fin de evaluar el crecimiento bacteriano en el cultivo y el antibiograma. A nivel terapéutico, se inicia Veterflucina[®] (compuesto a base de penicilina G, estreptomicina, flumetasona) y metronidazol a nivel local. Se realizan infiltraciones en la lesión con Kenacort[®] (acetato de triamcinolona); la respuesta al tratamiento instaurado es parcialmente efectiva, con lo cual se decide hacer la remoción quirúrgica de la herida, retirando una estructura con una longitud de 15 cm de largo, 7 cm de ancho y un peso de 300 gramos. El animal responde satisfactoriamente a la cirugía y a la fecha no ha mostrado reincidencia de la patología.

Palabras clave: dermatopatía, diagnóstico dermatológico, equinos, *Phytium insidiosum*, tratamiento.

* Artículo de investigación.

¹ Grupo de Investigación Veterinaria GISCA, Facultad de Medicina Veterinaria y Zootecnia, Institución Universitaria Visión de las Américas, Medellín, Colombia. ✉ renso1287@gmail.com  <https://orcid.org/0000-0003-1563-9731>

² Grupo de Investigación en Veterinaria GINVER, Facultad de Medicina Veterinaria, Corporación Universitaria Remington. ✉ jesika13@hotmail.es  <https://orcid.org/0000-0003-2729-4195>

³ Práctica privada en medicina interna, Medellín, Colombia. ✉ diego-322@hotmail.com  <https://orcid.org/0000-0002-0590-7328>

⁴ Práctica privada en medicina interna, Medellín, Colombia. ✉ tata-montoyah@hotmail.com  <https://orcid.org/0000-0003-1630-7237>



Diagnostic and Therapeutic Description of Equine Pythiosis: Case Report

Abstract

Pythiosis is commonly associated with humid and swampy tropical environments. It is considered a pyogranulomatous disease, which in equines mainly affects the skin and subcutaneous tissue. It occurs most frequently in the limbs, face and abdominal region. To the veterinary clinic of the Remington University Corporation is presented an equine of female sex, pinto coat, with an age of eleven years. The patient arrives on the occasion of consultation of a lesion present at the ventral abdominal level, which is granulomatous, ulcerative and apparently necrotic. It presents a lot of purulent discharge active and continuous with several fistulous tracts. To the washing of the wound the presence of structures compatible with Kunkers is evidenced. The diagnostic plan includes blood count and basic blood chemistry. A swab of the wound is sent in order to evaluate the bacterial growth in the culture and the antibiogram. At the therapeutic level, treatment starts with Veterflucina® (composed of penicillin G, streptomycin, flumetasone) and metronidazole locally. Infiltrations are performed in the lesion with Kenacort® (triamcinolone acetate). The response to the treatment established is partially effective, which is why it is decided to perform the surgical removal of the wound by removing a structure with a length of 15 cm long, 7 cm wide and weighing 300 grams. The animal responds satisfactorily to surgery and to date it has not shown recurrence of the pathology.

Keywords: dermatopathy, dermatological diagnosis, equine, *Pythium insidiosum*, treatment.

INTRODUCCIÓN

La pythiosis pertenece a un grupo de enfermedades dermatológicas piogranulomatosas, que afectan la piel y el tejido subcutáneo. Se ha reconocido su presentación en los miembros, el rostro, y la región abdominal, entre otros. En algunas especies, es descrita a nivel del sistema respiratorio y digestivo. La enfermedad es conocida en Colombia con el nombre de *pythiosis* o coloquialmente como “espundia equina” (1). Es una enfermedad de distribución mundial, con mayor incidencia en áreas pantanosas con temperaturas medias o superiores a 25°C (2). El agente etiológico es *Pythium insidiosum*, un microorganismo clasificado en el reino *Stramenopila*, *Phylum Pseudofungi*, clase *Oomycetes*, orden *Pythiales*, familia *Pythiaceae* y género *Pythium* (3).



Las lesiones en equinos por esta dolencia se caracterizan por su crecimiento lento, circular e insidioso (4). Las regiones frecuentemente afectadas son los miembros locomotores, la región ventral del abdomen y el aspecto rostral de la cabeza; asimismo, debido a una mayor ocurrencia de heridas en las actividades de trabajo, la disposición anatómica de estas genera un mayor contacto con el agua durante el pastoreo, favoreciendo la presentación del agente (5). No hay predisposición por raza, sexo o edad; además, según su evolución rápida, los animales afectados que no han sido tratados presentan comúnmente cuadros anémicos, o afecciones sistémicas que ponen en riesgo su vida (6).

En tanto, las lesiones en el sistema tegumentario se caracterizan por heridas ulcerativas y granulomatosas de aspecto irregular con numerosos *acinos*, que tienen en su interior masas de tejido necrótico de coloración blanco-amarillenta con contenido de hifas e infiltrado eosinófilo que varían de tamaño entre 2-10mm de diámetro denominados *kunkers* (7). Estas lesiones presentan secreciones de diferente aspecto, las cuales pueden ser serosanguinolentas, mucoides, o mucopurulentas, de modo que se presenta dolor y prurito y, en casos extremos, llevan al animal a la automutilación (8). En las lesiones cutáneas crónicas puede haber afección del tejido óseo, de modo que se presentan signos como exostosis, osteolisis y osteomielitis a nivel radiológico, y también se manifiestan masas necróticas que contienen hifas en el estudio histopatológico. Los diagnósticos asociados a la pythiosis equina son los habronemiasis sarcoide equino, el tejido de granulación exuberante y los granulomas micóticos o bacterianos (8, 9). El presente reporte de caso tiene como objetivo describir el abordaje diagnóstico, la terapéutica médica y la técnica quirúrgica realizada en un paciente equino con pythiosis abdominal ventral.

DESCRIPCIÓN DEL CASO

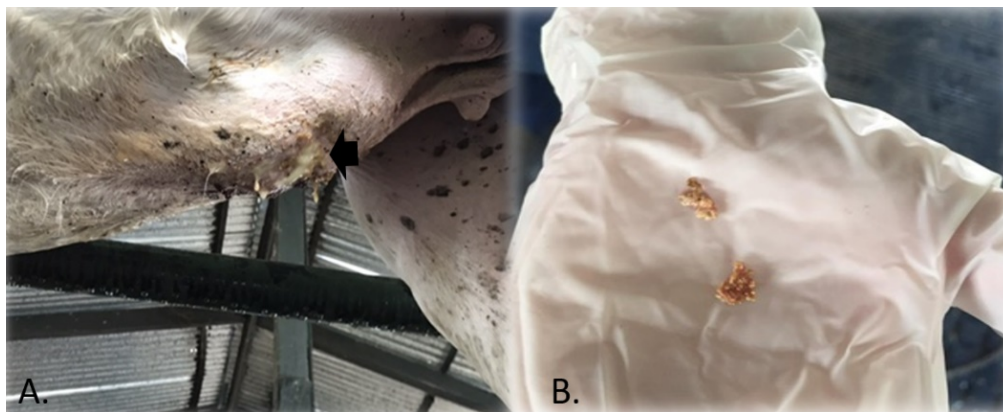
Se presenta a la clínica de medicina veterinaria de la corporación universitaria Remington una yegua de una edad estimada en 9 años, de raza mestiza con pelaje pinto en negro, con un peso aproximado de 345 kg, y una condición corporal establecida en 5/9. El motivo de consulta está relacionado con una lesión a



nivel abdominal en el aspecto ventral desde el mesogastrio hasta el hipogastrio; la lesión presenta seis tractos fistulosos, los cuales secretan material purulento y caseificado. Se realiza una valoración inicial de la herida. Al contacto, la paciente muestra sensación de dolor, la lesión es tumefacta, presenta secreción continua, de aspecto sanguinopurulento, y en su extensión longitudinal mide 22 cm, y 12 cm a lo ancho.

Como plan de diagnóstico inicial se obtienen muestras de sangre para laboratorio clínico, del cual se solicita hemograma, química sanguínea básica (AST, creatinina, bun), análisis coprológico y frotis sanguíneo, y se realiza un hisopado directo (con las medidas de esterilidad) de la herida para un cultivo y un antibiograma. Como terapia inicial se administra Veterflucina^R (compuesto a base de penicilina G, estreptomicina, flumetasona) con un volumen de 15 ml, vía intramuscular, cada 24 horas por 5 días. Como plan de manejo del dolor se utiliza Ankofen^R (ketoprofeno) a una dosis de 2,2 mg/kg, vía intravenosa cada 24 horas por 5 días. A su vez, se inicia manejo de la lesión, por medio de una sonda Nelaton N° 4. Se hace sondaje de cada una de las fistulas, realizando presión directa en la lesión, y obteniendo una secreción purulenta abundante con material caseificado compatible con kunkers. Luego, por medio de otra sonda Nelaton, se realiza lavado interno de la herida a nivel de las fistulas con solución yodada al 10 % y solución salina fisiológica. Después del lavado, se deposita un volumen total de 20 ml de metronidazol cada 24 horas durante 5 días. El procedimiento de drenaje y lavado se sigue realizando todos los días, dos veces al día.

Figura 1. Evaluación clínica específica del área de la lesión



A. Se observa lesión abdominal ventral delimitada a nivel mesogástrico e hipogástrico, la cual presenta múltiples fistulas con abundante secreción densa y purulenta.

B. Se evidencia la presencia de *kunkers* provenientes de la lesión.

Fuente: elaboración propia

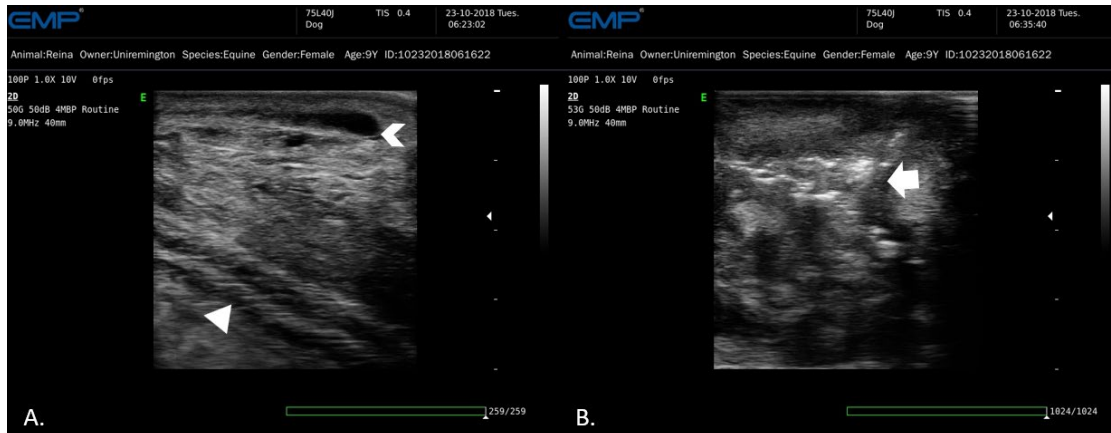


Con la instauración de la terapia, la paciente mostró una evolución clínica positiva, ya que la cantidad de secreción disminuyó, al igual que el tamaño de la lesión. A los tres días de tratamiento, la herida se redujo a 20 cm de largo y 10 cm de ancho. En ese momento, los lavados con solución yodada y solución salina continúan, al igual que la terapia local con metronidazol. En los resultados laboratoriales, se encuentra que en el hemograma evidencia anemia moderada, leucocitosis con neutrofilia, e hiperproteïnemia. En tanto, el coprológico no presenta ningún hallazgo relevante, al igual que el frotis sanguíneo. En el cultivo se aisló *Streptococcus* sp, el cual fue sensible a la trimetoprima sulfa, penicilina, ampicilina y enrofloxacin. Con base en los resultados del antibiograma se inicia tratamiento con Tribissen^R (trimetoprima – sulfadiazina) a una dosis de 20 mg/kg vía intramuscular, por 5 días. También se empieza tratamiento con Kenacort^R (acetónida de triamcinolona) con una dosis de 10 mg totales por cada administración, vía intramuscular cada 15 días. Los lavados continúan con solución yodada y solución salina. Al siguiente día, se anexa a la terapia local un lavado vía sonda Nelaton a través de la fistula con un volumen de 10 ml de Seres^R (Bromhexina), con el fin de provocar un efecto mucolítico sobre los mecanismos de defensa bacterianos y sobre la secreción purulenta.

Al día siete de evolución, se decide realizar una ecografía de la lesión, con el fin de evaluar el contenido de esta. La técnica se realiza con un ecógrafo Emperor Medical G30, con una sonda lineal, mediante un abordaje transabdominal directo sobre la lesión en el aspecto ventral, relacionado a la porción medial del mesogastrio e hipogastrio. En esta, se observó tejido de ecotextura brusca heterogénea aparentemente inflamatorio con relación ventral a la musculatura abdominal. En ese sentido, se evidencia concreción de aspecto hiperecogénico, de forma multifocal difusa, relacionado con ductos fistulosos (ver figura 2). Con posterioridad al examen ecográfico, y según la evaluación clínica de la lesión en los días transcurridos a la evolución del paciente, se decide realizar un abordaje quirúrgico con el fin de retirar la lesión presente.



Figura 2. Ecografía transabdominal de la lesión



A. Se observa contenido anecogénico delimitado el cual es compatible con las fistulas presentes (punta de flecha). Es notorio que la masa no compromete la musculatura abdominal (triángulo).

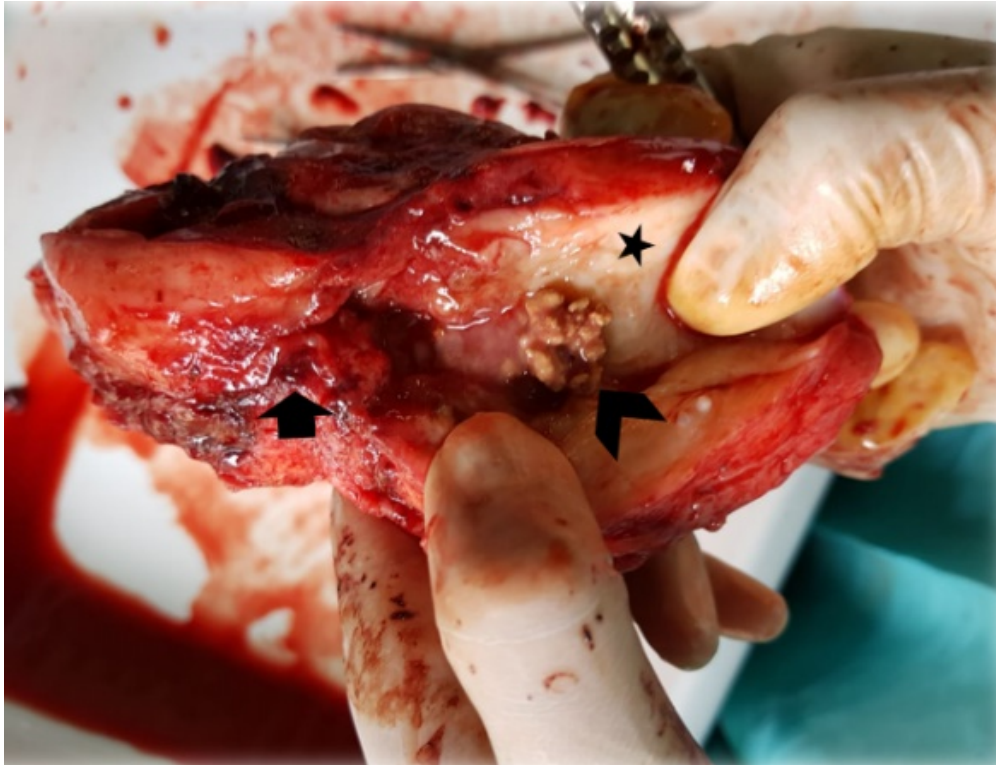B. Se evidencian concreciones de aspecto compacto, heterogéneo y difuso, compatible con los kunkers hallados en la evaluación clínica (flecha).

Fuente: elaboración propia

Antes de empezar la cirugía, se realiza una valoración clínica de la paciente, enfocada hacia el examen físico, el hemograma y la química sanguínea básica. Estos análisis no muestran ninguna anomalía que pueda afectar a la yegua a nivel anestésico o quirúrgico. Se realiza preparación de la paciente para la cirugía, se inicia con tricotomía de la zona perilesionar, se realiza preinducción anestésica con xilacina al 10 % con una dosis de 0,6 mg/kg más Diazepam en una dosis de 0,2 mg/kg. La anestesia se realiza mediante triple goteo (ketamina – xilacina – guayacolato de glicerilo). Se realiza el abordaje quirúrgico por la línea media desde la porción anterior a la glándula mamaria en una incisión de 20 cm hacia el mesogastrio. Se hace divulsión roma entre la piel y la estructura fibrótica en la cual se observan múltiples fistulaciones. Posteriormente, se retira una estructura con una longitud de 15 cm de largo, 7 cm de ancho y un peso de 300 gramos. Se hace una disección de esta, y en su interior se encuentran concreciones compatibles con kunkers (ver figura 3).



Figura 3. Disección de la estructura extraída en el abordaje quirúrgico



La estructura tiene características fibrosas, paredes engrosadas (estrella), abundante cantidad de material fibrinoso (flecha) y se observa concreciones internas compatibles con kunkers (punta de flecha).
Fuente: elaboración propia

Después de la extracción se realiza una reducción del espacio muerto con dos líneas de sutura continua con vicryll 0. La piel es suturada con nylon 0, con puntos en U y se deja una sonda Foley No. 24 como vía de drenaje. Como manejo clínico postquirúrgico, se realiza infiltración con acetona de triamcinolona en una dosis total de 10 mg, procaina infiltrada en un volumen de 15 ml, ketoprofeno a una dosis de 2,2 mg/kg cada 24 horas y Veterflucina intramuscular en un volumen de 15 ml. Se obtienen algunas muestras mediante biopsia de la estructura extraída para estudio histopatológico. Para ese momento, el diagnóstico presuntivo que se obtiene es pythiosis.

Los resultados del estudio histopatológico mencionaron la presencia de un tejido con áreas multifocales de tejido necrótico con presencia de infiltrado eosinofílico disperso. Asimismo, evidenciaron moderada



presencia irregular de fibras de colágeno. Se identifica la presencia de hifas intralesionales. El tejido es de condición fibrótica, con numerosos fibroblastos activos e hipertróficos; además, se presenta moderada angiogénesis. Se encuentra infiltrado leucocitario mixto y severo, constituido por neutrófilos y macrófagos espumosos. En menor proporción, se describen linfocitos y plasmocitos: estas células se encuentran entremezcladas con tejido necrótico y abundante detrito celular, asimismo fue aislado el agente *P. insidiosum*.

DISCUSIÓN

Según lo mencionado por Reis Gómez en el 2011, a nivel epidemiológico, uno de los factores más relevantes y comunes en la presentación de los casos clínicos de pythiosis en el equino, es la relación con ambientes que presentan alta humedad, así como zonas de acumulación de aguas no corrientes y de lagos o lagunas (10). Para el presente caso, se debe mencionar que la yegua procedía del municipio de Puerto Berrío, Antioquia, lugar con características topográficas delimitadas por valles ribereños, relacionado así con una alta afluencia hídrica, lo que permitiría la presencia del agente *P. insidiosum*.

Tras la evaluación física, se encuentra una lesión a nivel ventral abdominal. Esta presenta un aumento de tamaño moderado, y bordes irregulares de coloración blanco-amarillenta, con abundante secreción mucopurulenta y ocasionalmente sanguinolenta. La lesión presentaba tejido aparentemente granular cuya longitud varió de 22 cm a 15 cm durante el período terapéutico. Mediante los lavados realizados, se encontraron concesiones irregulares compatibles con kunkers y tejido necrótico. Estos hallazgos se relacionan con lo encontrado por Márquez A. en el 2010 (11), quien describe un caso clínico en el cual el paciente presenta una lesión con aspecto de placa ulcerada ubicada en la porción dorsal de la cuartilla y el rodete coronario. A su vez, menciona la presencia de tejido granular sangrante de longitud variable, con zonas necróticas que en su interior contienen concreciones irregulares de aspecto arenoso las cuales corresponden a kunkers (2). A su vez, estos hallazgos coinciden con Mosbah (2012), ya que describen la presentación de lesiones piogranulomatosas, con abundante infiltrado fibrinótico y la presencia de



múltiples estructuras diseminadas, de características ovoides, infiltradas en las fistulas, las cuales se relacionan con kunkers (12).

Autores como Socolovski et al. (7) mencionan que pacientes con *Pythium insidiosum* presentan lesiones características dentro de las cuales se pueden mencionar ulceraciones granulomatosas que sobresalen de la piel, bordes irregulares y formas de cráter. Se observa la presencia de tractos fistulosos, los cuales son formados por el agente patógeno en su proceso invasivo del tejido granular. Con posterioridad a esto, la acumulación de células muertas en el tejido es reconocida como un cuerpo extraño, desencadenando una respuesta inflamatoria severa, razón por la cual hay presencia de secreción exudativa, tejido necrótico, y calcificaciones que se desprenden fácilmente. Estas presentan contenido eosinofílico e hifas. Por tal motivo, Socolovski et al (7) afirman que la presencia de kunkers, trayectos fistulosos y secreción fibrinosanguinolenta son signos confirmatorios de pythiosis en equinos. Lo mencionado concuerda con los hallazgos presentes, ya que se encontraron seis fistulas activas, las cuales presentaban secreción constante. Además, al realizar los lavados se evidenciaba la presencia de concreciones compatibles con kunkers.

Cardona (4) menciona que en el examen histopatológico se revela una marcada infiltración inflamatoria piogranulomatosa. Tal infiltración es leucocitaria, con predominancia de eosinófilos; también se relaciona la presencia de macrófagos y neutrófilos en menor proporción con distribución difusa. Asimismo, generalmente se observan acúmulos de tejido necrótico, y a su vez estos describen la proliferación de tejido conjuntivo con presencia de numerosos fibroblastos. Además, se observan hifas intralesionares características de *P. insidiosum* (4). De forma similar, Mondragón afirma que a nivel histopatológico se cuenta con la presencia de kunkers, que son masivos agregados tisulares necróticos con abundantes eosinófilos desgranulados (3). En el presente caso, se encontró un tejido con abundante proliferación de fibroblastos activos e hipertróficos. Se describe infiltrado leucocitario, el cual tiene en este caso predominancia de neutrófilos y macrófagos. En menor cantidad se encuentran linfocitos y eosinófilos; a



diferencia de lo reportado por otros autores en sus casos de estudio, no se reportaron kunkers en la evaluación del tejido afectado.

Para el presente caso, el proceder terapéutico farmacológico se basó en la disminución del tamaño de la lesión mediante infiltraciones con corticoides. También se abordó el componente infeccioso mediante la administración de antimicrobianos. Se realizaron lavados de la lesión con soluciones yodadas. Para el caso, no se realizó una terapia con agentes antimicóticos, debido a que no se ha comprobado la eficacia de estos sobre el *P. insidiosum*. Esto mismo lo describen Leal et al., cuando mencionan que el tratamiento médico farmacológico es difícil, ya que el patógeno no responde satisfactoriamente a los compuestos antifúngicos, a pesar de que estos se emplean comúnmente en la terapia (13). En ese sentido, los autores aclaran que el *P. insidiosum* carece de ergosterol en su membrana celular, en tanto que este es el principal objetivo en el mecanismo de acción de los azoles, alilaminas y polienos (13).

En el 2011, Santos menciona que el tratamiento convencional de la pythiosis en equinos incluye corticoesteroides, antimicóticos tradicionales, antimicóticos de última generación, antibióticos, cirugía e inmunoterapia (6). Sin embargo, ninguno de los planes terapéuticos aquí mencionados ha demostrado resultados eficientes en el sentido de obtener una solución completa de la enfermedad (6). A su vez, Cardona et al. afirmaron que obtuvieron un 100 % de recuperación clínica al utilizar como tratamiento acetona de triamcinolona vía intramuscular en áreas con compromiso anatómico (8). Contrario a lo que se menciona anteriormente, en el presente caso se administraron 10 mg totales en infiltración directa sobre la lesión, de lo cual se obtuvo un resultado poco satisfactorio, ya que la herida disminuyó levemente su tamaño, pero continuó con secreción activa y presencia de kunkers.

Teniendo en cuenta que el resultado farmacológico de las infiltraciones realizadas con corticoides no arrojó la eficacia clínica esperada y reportada a nivel bibliográfico, y dado que las características macroscópicas de la lesión continuaron siendo las de un tejido piogranulomatoso y exudativo, se debe observar que hubo una disminución del tamaño parcial y no progresiva; debido a esto, se determina realizar



la remoción quirúrgica de la lesión. Autores como Santuario et al. mencionan que para este tipo de casos la solución recomendada siempre será la realización de la extirpación quirúrgica (14). A su vez, Gaastra et al. recomiendan acompañar la extracción de la lesión con terapia farmacológica, basada en compuestos antifúngicos, inmunoterapia, y yoduro de potasio o de sodio (15).

En ese sentido, la intervención quirúrgica requiere de la remoción de toda el área afectada, con un margen de seguridad que permita garantizar la eliminación de todo el tejido afectado, con el fin de evitar la reincidencia (4). Para el caso, el abordaje quirúrgico se pudo realizar, debido a la ubicación anatómica de la lesión presente y el acceso a esta. Con el fin de evitar una reaparición de la lesión, se realizan infiltraciones con acetona de triamcinolona en la herida quirúrgica. En ese sentido, autores como Rodrigues et al. demostraron que la asociación entre la resección quirúrgica y la administración oral de yoduro de potasio a una dosis de 67 mg/kg obtuvo buenos resultados en animales severamente afectados, ya que no hubo ningún signo de lesión posterior o de daños colaterales (5). Por su parte, Santuario et al. mencionan que el tratamiento con yoduro de potasio responde positivamente con posterioridad a la remoción quirúrgica de la herida; asimismo, a su vez se describen resultados negativos con el uso de yoduro de potasio endovenoso (9).

REFERENCIAS

1. Cardona JA, Vargas MI, Perdomo SC. Evaluación clínica e histopatológica de la pythiosis cutánea en burros (Equus asinus). Rev Med Vet. 2013;(25): 9-19. Disponible en: <http://www.scielo.org.co/pdf/rmv/n25/n25a02.pdf>
2. Cárdenas GD, Obando BJ, Herrera MD, Parales G. Impacto socioeconómico de la Pythiosis (Espundia equina) en la vereda Caño Chiquito del municipio de Paz de Ariporo Casanare. Redvet - Rev Elect Vet. 2019;19(2). Disponible en: <https://www.cabdirect.org/cabdirect/abstract/20183083814>
3. Mondragón EJ, Botero DA, Maldonado MI. Micosis por Pythium Insidiosum primer caso con diagnóstico definitivo en Colombia. NOVA - Pub Cient Cie Bioméd. 2013;11(19). Disponible en: <https://doi.org/10.22490/24629448.1021>



4. Cardona JA. Frecuencia de Pythiosis Cutánea en Caballos de Producción en Explotaciones Ganaderas de Córdoba, Colombia. Rev Med Vet Zoot. 2014;61(1). Disponible en: <https://doi.org/10.15446/rfmvz.v61n1.43882>
5. Rodrigues CA, Rui Luvizotto MC. Zigomicose e pitiose cutânea em equinos: diagnóstico e tratamento. Rev Ed Contin. 2000;3(3): 3-11. Disponible en: <https://doi.org/10.36440/recmvz.v3i3.3325>
6. Santos CE, Morais J, Marques LC. 2011. Pitiose em animais de produção no Pantanal Matogrossense. Pesq Vet Bras. 31(12). Disponible en: <http://dx.doi.org/10.1590/S0100-736X2011001200008>
7. Socolovski JB, Ollhoff D. Zigomicose em equinos-revisão. Ver Acad Curitiba. 2007;5(1). Disponible en: <http://dx.doi.org/10.7213/cienciaanimal.v5i3.10068>
8. Cardona J, Marlene V, Patarroyo J. Pythiosis cutánea en equinos tratados con acetnoida de triamcinolona. Parte 1. Caracterización Clínica. Rev MVZ Córdoba. 2016;21(3). Disponible en: <https://doi.org/10.21897/rmvz.825>
9. Morais Santurio JA, Hartz Alves S, Brayer Pereira S, Siqueira Argenta J. Pitiose: uma micose emergente. Act Sci Vet. 2006;34(1). Disponible en: <https://www.redalyc.org/articulo.oa?id=289021847001>
10. Reis-Gomes A, Marcolongo-Pereira C, Sallis ES, Bruhn FRP, Faria R, Schild, AL, Meireles, MCA. Epidemiologia de micoses, pitiose e micotoxicoses em equinos no sudeste do Rio Grande do Sul. Pesq Vet Bras. 2011;38(6). Disponible en: <https://doi.org/10.1590/1678-5150-PVB-5182>
11. Márquez AA, Salas YJ, Canelón JL, Perazzo Y, Colmenárez V. Descripción Anatomopatológica de Pythiosis Cutánea en Equinos. Rev Fac Cs Vets. 2010;51(1): 37-42. Disponible en: <http://ve.scielo.org/pdf/rfcv/v51n1/art05.pdf>
12. Mosbah EK, Karrouf IAG, Younis EA, Saad HS, Ahdy A, Zaghoul AE. Diagnosis and Surgical Management of Pythiosis in Draft Horses: Report of 33 Cases in Egypt. Equine Vet Sci. 2012;32(3): 164-169. Disponible en: <https://doi.org/10.1016/j.jevs.2011.08.014>
13. Leal AB, Leal AT, Santuario JM, Kommers GD, Catto JB. Pitiose equina no pantanal brasileiro: aspectos clínico-patológico de casos típicos e atípicos. Pesq Vet Bras. 2001;21(4): 151-156. Disponible en: <https://doi.org/10.1590/S0100-736X2001000400005>
14. Santuario JM, Alves SH, Pereira DB, Argenta JS. Pitiose: uma micose emergente. Act Sci Vet S Maria. 2006;34(1): 1-14. Disponible en: <https://doi.org/10.22456/1679-9216.15060>





15. Gaastra W, Lipman LJ, De Cock AW, Exel TK, Pegge RB, Scheurwater J, Vilela R, Mendoza L. *Pythium insidiosum*: an overview. *Vet Microb Barc.* 2010;146(1): 1-16. Disponible en: <https://doi.org/10.1016/j.vetmic.2010.07.019>

