

2020-03-04

Depósitos en lente de contacto blando contaminado por *Serratia marcescens*

Mateo Felipe Feliciano León

Universidad de La Salle, Bogotá, mfeliciano17@unisalle.edu.co

Martha Fabiola Rodríguez

Universidad de La Salle, Bogotá, mafarodriguez@unisalle.edu.co

Myriam Teresa Mayorga

Universidad de La Salle, Bogotá, mimayorga@unisalle.edu.co

Follow this and additional works at: <https://ciencia.lasalle.edu.co/svo>



Part of the [Eye Diseases Commons](#), [Optometry Commons](#), [Other Analytical, Diagnostic and Therapeutic Techniques and Equipment Commons](#), and the [Vision Science Commons](#)

Citación recomendada

Feliciano León MF, Rodríguez MF y Mayorga MT. Depósitos en lente de contacto blando contaminado por *Serratia marcescens*. *Cienc Tecnol Salud Vis Ocul*. 2020;(2): 11-19. doi: <https://doi.org/10.19052/sv.vol18.iss2.2>

This Artículo de Investigación is brought to you for free and open access by the Revistas científicas at Ciencia Unisalle. It has been accepted for inclusion in *Ciencia y Tecnología para la Salud Visual y Ocular* by an authorized editor of Ciencia Unisalle. For more information, please contact ciencia@lasalle.edu.co.

Depósitos en lente de contacto blando contaminado por *Serratia marcescens**

Deposits in Soft Contact Lenses Contaminated with *Serratia marcescens*

MATEO FELIPE FELICIANO-LEÓN**
MARTHA FABIOLA RODRÍGUEZ***
MYRIAM TERESA MAYORGA****

Recibido: 29 de abril de 2020 Aprobado: 20 de agosto de 2020 Versión Online First: 3 de marzo de 2021


RESUMEN

Los estuches y lentes de contacto (LC) contaminados constituyen reservorios de microorganismos que pueden ocasionar complicaciones oculares severas. Las bacterias más frecuentemente aisladas de los depósitos en LC y estuches son estafilococos coagulasa negativos (ECN), *Pseudomonas aeruginosa* y *Serratia marcescens*. Esta última es un bacilo Gram negativo aerobio facultativo que ocasiona conjuntivitis purulenta, queratitis, escleritis y endoftalmítis. En este reporte de caso, se analiza la contaminación microbiológica de un lente de contacto desechable con sobreuso. El paciente acudió a la consulta de optometría por incomodidad y molestia causada por el lente, la cual se prolongó por un tiempo de cuatro semanas. En la biomicroscopía se detectaron depósitos orgánicos en el LC derecho y queratitis superficial aguda. El lente fue enviado al laboratorio para la identificación microbiológica y para pruebas de susceptibilidad antimicrobiana. Se reconoció *Serratia marcescens*, resistente a tobramicina, amoxicilina, ácido clavulánico y ampicilina. Se destaca la importancia de la identificación microbiológica para el manejo clínico de estos pacientes y la necesidad de promover la educación en la limpieza y conservación de los LC.

Palabras clave: *Serratia marcescens*, lentes de contacto, resistencia antimicrobiana.

* Reporte de caso.

** Universidad de La Salle. ✉ mfeliciano17@unisalle.edu.co  <https://orcid.org/0000-0002-3691-407X>

*** Universidad de La Salle. ✉ mafarodriguez@unisalle.edu.co  <https://orcid.org/0000-0003-1237-9305>

**** Universidad de La Salle. ✉ mimayorga@unisalle.edu.co  <https://orcid.org/0000-0002-0846-7938>

Cómo citar este artículo: Feliciano-León MF, Rodríguez MF, Mayorga MT. Depósitos en lente de contacto blando contaminado por *Serratia marcescens*. Cienc Tecnol Salud Vis Ocul. 2020;18(2):11-19. <https://doi.org/10.19052/sv.vol18.iss2.2>



ABSTRACT

Contaminated contact lenses (CL) and their cases are reservoirs of microorganisms that may cause severe eye complications. Bacteria most frequently isolated from deposits in the CL and their cases include coagulase-negative staphylococci (CNS), *Pseudomonas aeruginosa* and *Serratia marcescens*. The latter is a facultative, aerobic gram-negative bacillus causing purulent conjunctivitis, keratitis, scleritis and endophthalmitis. This case report analyzes the microbiological contamination in a disposable contact lens after overuse. The patient came to the optometrist due to discomfort and sickness caused by the lens for four weeks. Biomicroscopy detected some organic deposits in the right CL with acute surface keratitis. The lens was sent to the laboratory for a microbiological identification as well as antimicrobial susceptibility tests. *Serratia marcescens* was identified, a microorganism resistant to tobramycin, amoxicillin, clavulanic acid, and ampicillin. This study underlines how important the microbiological identification is in the clinical management of these patients and the need to teach the users to clean and preserve their CL.

Keywords: *Serratia marcescens*, contact lens, antimicrobial resistance

INTRODUCCIÓN

Los materiales de lentes de contacto (LC) y sus propiedades físicas se han modificado a lo largo de las décadas con el objetivo de proporcionar durabilidad, sostenibilidad y uso confortable. Sin embargo, la adhesión y colonización de microorganismos se favorece debido a diferentes eventos adversos, principalmente al deterioro del lente de contacto, pues se genera susceptibilidad a la formación de *biopelículas* bacterianas (1).

Los LC de hidrogel silicona son materiales flexibles y elásticos compuestos por cadenas poliméricas formadas por enlaces alternantes de oxígeno y silicio. Las cadenas conservan ciertas propiedades como la transmisibilidad de la luz, el índice de refracción, la estabilidad del material, flexibilidad, permeabilidad al oxígeno (Dk) y transmisibilidad al oxígeno (Dk/L) (2). La resistencia a los depósitos es una característica fundamental de los LC, ya que la acumulación de estos es inversamente proporcional a su característica iónica según la clasificación de la Food and Drug Administration (FDA), como se muestra en la tabla 1.

De acuerdo con esta clasificación, los LC blandos tienen la capacidad, según su permeabilidad al oxígeno, de ser usados por 8 a 18 horas diarias, con diferentes opciones de reemplazo:

- Uso diario: son lentes desechables que tienen máximo 15 horas de uso.
- Uso de reemplazo frecuente: se deben reemplazar de forma mensual o trimestral.
- Uso convencional: se desechan cada seis meses o hasta en un año.
- Removidos diariamente o de uso continuo: son prescritos para uso de 30 días/noches consecutivos. Representa el uso máximo aprobado por la FDA.

Los LC blandos son seguros microbiológicamente, principalmente los de reemplazo frecuente, puesto que esta práctica disminuye la probabilidad de contaminación, depósitos y de infección, siempre y cuando se sigan las recomendaciones del fabricante. De lo contrario, es posible que se adhieran microorganismos y se transfieran posteriormente a la superficie ocular. Algunos microorganismos logran cohabitar sin problemas en el margen de los párpados y conjuntiva; sin embargo, los microorganismos patógenos también pueden adherirse a los LC (4). Aunque la inmunidad de la superficie ocular reduce eficientemente la carga microbiológica, algunos logran invadir y colonizar la córnea o conjuntiva hasta ocasionar inflamación o infección (5). Las bacterias que tienen mayor capacidad de adherencia son las siguientes:

TABLA 1. Clasificación según la FDA de materiales de LC blandos

| GRUPO 1 (<50 % H ₂ O) POLÍMEROS DE HIDROGEL, BAJO CONTENIDO DE AGUA NO IÓNICO | GRUPO 2 (>50 % H ₂ O) POLÍMEROS DE HIDROGEL, ALTO CONTENIDO DE AGUA NO IÓNICO | GRUPO 3 (<50 % H ₂ O) POLÍMEROS DE HIDROGEL, BAJO CONTENIDO DE AGUA IÓNICO | GRUPO 4 (>50 % H ₂ O) POLÍMEROS DE HIDROGEL, ALTO CONTENIDO DE AGUA IÓNICO | GRUPO 5 POLÍMEROS DE HIDROGEL DE SILICONA |
|---|--|--|---|---|
| Tefilcon (38 %; Dk = 8,9) | Alfilcon A (66%; Dk = 32) | Deltafilcon A (43 %; Dk = 10) | Etafilcon A (58 %; Dk = 28) Focofilcon A (55 %; Dk = 16) Ocufilecon A (46 %; Dk = 15) Ocufilecon B (52 %; Dk = 16) Ocufilecon C (55 %; Dk = 16) Ocufilecon D (55 %; Dk = 19,7) | Lotrafilcon A (24 %; Dk = 140) Lotrafilcon B (33 %; Dk = 110) Narafilcon A (46 %; Dk = 100) Senofilcon A (38 %; Dk = 103) Senofilcon C (41 %; Dk = 103) Comfilcon A (48 %; Dk = 128) |
| Helofilcon A&B (45 %; Dk = 12) | Omafilcon A (60%; Dk = 33) | | Phemfilcon A (55 %; Dk = 16) Methafilcon A (55 %; Dk = 18) Methafilcon B (55 %; Dk = 18) | Stenfilcon A (54 %; Dk = 80) Balafilcon A (36 %; Dk = 112) Efofilcon A (74 %; Dk = 60) Delefilcon A (33 % core, ≥80 % surface; Dk = 140) Fanfilcon A (55 %; Dk = 90) Samfilcon A (46 %; Dk = 114) Olifilcon A (47 %; Dk = 175) |
| Polymacon (38 %; Dk = 9) | Omafilcon B (62 %; Dk = 34) | | | |
| Hioxifilcon B (49 %; Dk = 15) | Hioxifilcon B (49 %; Dk = 15) Nelfilcon A (69 %; Dk = 26) Nesofilcon A (78 %; Dk = 42) Hilafilcon B (59 %; Dk = 22) Acofilcon A (58 %; Dk = 25,5) | | | |

Fuente: White (3).

- Gram positivas: *Staphylococcus epidermidis*, *Staphylococcus aureus*, *Bacillus* sp., *Streptococcus* sp. y *Propionibacterium* sp.
- Gram negativas: *Pseudomona* sp., *Acinetobacter* sp. y *Serratia marcescens*.

De estas bacterias, *Pseudomona* sp., *Streptococcus* sp., *Acinetobacter* sp. y *Serratia marcescens* son las que ocasionan con mayor frecuencia queratitis ulcerativas e infiltrativas (5,6). Colonias de *Serratia marcescens* han sido reportadas en depósitos de LC que no han sido manipulados de manera adecuada. Esta bacteria hace parte de la microbiota intestinal de los humanos y su diseminación se da principalmente por el contacto con las manos, por lo que se encuentra fácilmente en el ambiente, agua potable, cañerías, lavamanos, jabones y antisépticos (6). Con el fin de evitar y controlar la contaminación de los LC con microorganismos potencialmente patógenos que pueden invadir la superficie ocular, se han desarrollado las soluciones multipropósito (SMP).

Las SMP para LC contienen agentes desinfectantes o biocidas como peróxido de hidrógeno, polihexanida biguanida (PHMB), alexidina y *polyquaternium* (5). Los estudios sobre eficacia antimicrobiana de las SMP han demostrado que las que contienen peróxido de hidrógeno o PHMB son efectivas contra *Escherichia coli*, *Pseudomona aeruginosa*, *Serratia marcescens* y *Staphylococcus aureus* (7). En el mercado, existe una gran variedad de soluciones multipropósito con los componentes antimicrobianos avalados por la Norma ISO 14729 del 2001. Sin embargo, la contaminación del LC en gran parte es ocasionada por falla en la limpieza del usuario y en el cumplimiento de las normas de cuidado (8-11).

REPORTE DEL CASO

Paciente de 56 años de género masculino usa un lente de contacto blando tradicional desde hace 8 años. El último lente de contacto en uso se actualizo hace 2 años y medio. Acude a la consulta de optometría en la Universidad de La Salle por

incomodidad con el lente desde hace 4 semanas. Por mal manejo y cuidado de este, el paciente no se lo ha retirado por dos semanas y reporta que las últimas cuatro estuvo en ambiente tropical. Hace tres semanas el lente se le cayó al piso, en un baño público de un hotel, y no realizó la limpieza adecuada.

ANTECEDENTES OCULARES

Desprendimiento de retina (DPR) en ojo izquierdo desde hace 25 años con reposicionamiento con láser. El LC blando del ojo derecho tiene un poder dióptrico negativo de $-24,00$ Dp. Refiere uso de una gota de nafazolina automedicada, todas las noches después de 18 horas, y también de los lentes de contacto continuamente, durante dos semanas seguidas sin ser retirados.

Agudeza visual sin corrección (s. c.)

| VISIÓN LEJANA | VISIÓN PRÓXIMA |
|----------------------------|----------------------------|
| O. D.: 20/6000 | O. D.: cuenta dedos |
| O. I.: percepción luminosa | O. I.: percepción luminosa |

Agudeza visual con corrección (c. c.)

| VISIÓN LEJANA | VISIÓN PRÓXIMA |
|----------------------------|----------------------------|
| O. D.: 20/50+ | O. D.: 1,50 m |
| O. I.: percepción luminosa | O. I.: percepción luminosa |

Biomicroscopía

Ojo derecho. Hiperemia generalizada grado 3; no se observó ningún tipo de secreción. Neovascularización corneal, edema corneal, telangiectasias, esclerosis en cristalino, depósito en lente de contacto (figura 1).

En el ojo izquierdo se observa una hiperemia generalizada grado 3, telangiectasias y opacidad en cristalino.

INTERCONSULTA OFTALMOLOGÍA

Ojo derecho. Engrosamiento vascular, atrofia peripapilar moderada, alteración del epitelio pigmen-

tario retinal (EPR), vasos atenuados y alargados, marcas laser en retina inferior retinopatía miópica.

Ojo izquierdo. De difícil exploración, opacidad cristalina hipermadura.

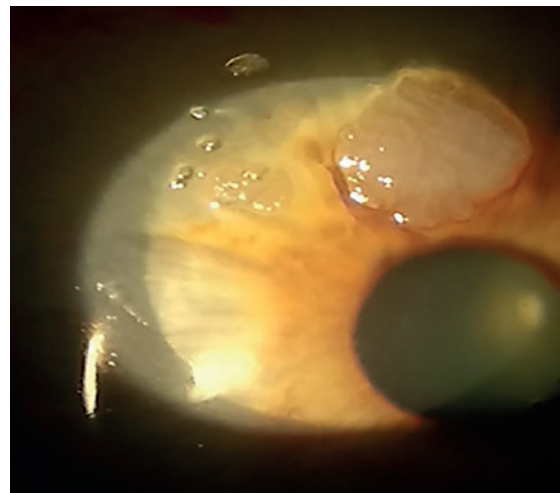


FIGURA 1. Biomicroscopía, donde se observan múltiples depósitos orgánicos en el lente de contacto. Lámpara de hendidura 10x.

Fuente: toma propia.

Queratometría

- O. D.: 44,25 / 46,00 x 0.
- O. I.: 43,50 / 45,00 x 170.

Lensometría

- LC: en uso de $-24,00$ prolongado.

Refracción

- O. D.: $-26,00 -1,00$ x 0; 20/50⁺ PH 20/50⁺
- O. I.: dificultad para obtener datos confiables por opacidad en desarrollo nuclear. Se aprecia reflejo rojo, sombras no definidas. Impracticable.

DIAGNÓSTICO

Miopía patológica en ambos ojos; cataratas en ambos ojos, pero mayor en el ojo izquierdo. Queratitis superficial en el ojo derecho, posiblemente bacteriana.

PLAN DE TRATAMIENTO

Se le indica al paciente lo siguiente:

1. Aplicar una gota de etabonato de loteprednol al 0,5% en ojo derecho cada 8 horas durante 12 días y suspender.
2. Una gota de hialuronato de sodio al 0,4 % en ambos ojos cada 2 horas.
3. El paciente tiene en uso nafazolina. Se retira el LC, el paciente autoriza desechar el medicamento y se le explica la importancia de no automedicarse.
4. Se adapta nuevo LC con las siguientes especificaciones: curva base = 8,6; diámetro total = 14 mm; poder = -20,00; material: comfilcon A.
5. Se le dan las indicaciones de limpieza y desinfección del LC, haciendo énfasis en el seguimiento estricto de las instrucciones.

El lente de contacto derecho se envía al laboratorio para estudio microbiológico.

RESULTADOS DE LABORATORIO

En el laboratorio de microbiología de la Universidad de La Salle se realizó el cultivo del LC, en agar sangre, MacConkey y tripticasa de soya a 37 °C. A las 24 horas se observó un solo tipo de colonias (figura 2) que se identificaron como *Serratia marcescens*, por medio del sistema automatizado VITEK (BioMerieux, Francia).

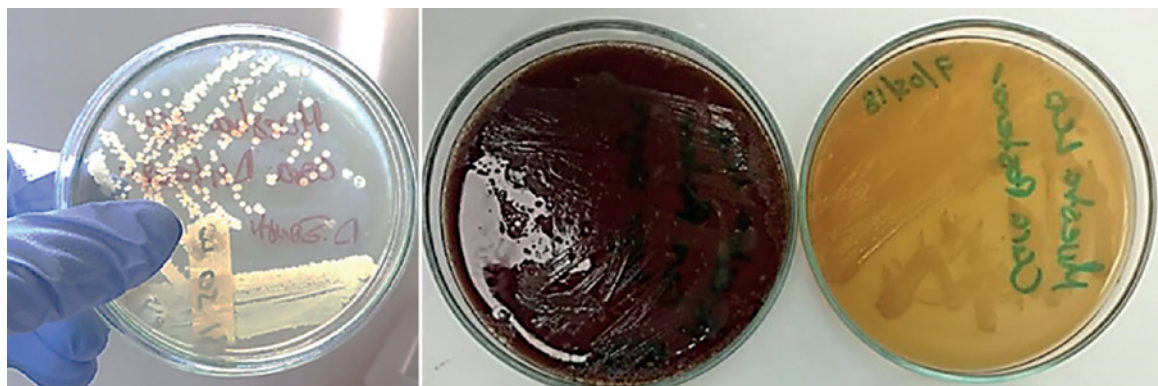


FIGURA 2. Cultivo de 24 horas del LC en agar sangre, macConkey y tripticasa de soya.

Fuente: toma propia.

En el antibiograma se reportó que la bacteria aislada del LC, *Serratia marcescens*, era resistente a tobramicina, amoxicilina, ácido clavulánico y ampicilina. Asimismo, presentó resistencia intermedia a tetraciclina y sensible a kanamicina, gentamicina, cefoxitina, ciprofloxacino y trimetoprima-sulfametoxazol (figura 3).

Para evaluar la actividad antimicrobiana de tres SMP de venta en Colombia, frente a la bacteria aislada se utilizó la norma ISO 14729 (8). En resumen, la bacteria se cultivó en agar tripticasa de soya (Difco) por 24 horas, a 30-35 °C, y se ajustó a una concentración de 10⁷ bacterias/ml con buffer fosfato salino (PBS) de Dulbecco (Sigma-Aldrich), para tener una concentración final en el reto de 10⁵ bacterias /ml con cada uno de los 3 lotes del producto final de las SMP. Se incubaron a temperatura ambiente, durante el 25 %, 50 %, 75 % y 100 % del tiempo mínimo de desinfección recomendado por la casa comercial. Posteriormente, se realizó la neutralización de la SMP con caldo neutralizante (Sigma-Aldrich) por 10 minutos, con lo cual se obtuvo una concentración final de 10⁴ bacterias/ml y se procedió a sembrar en placa por triplicado para el recuento de las unidades formadoras de colonias (UFC).

El control de crecimiento se realizó en cada ensayo teniendo en cuenta la dilución 10⁴, en la cual previamente se estableció un recuento de colonias aproximado de 300 UFC. Para el porcentaje de

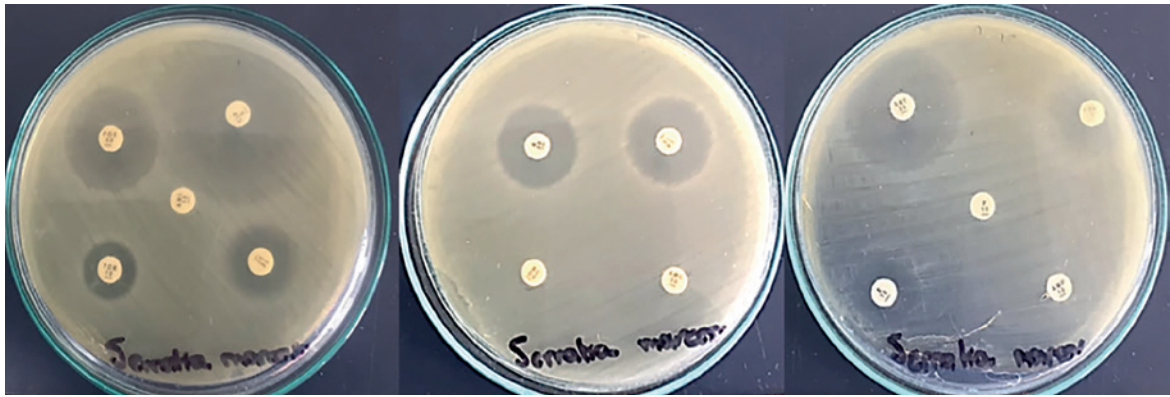

FIGURA 3. Antibiograma (técnica Kirby-Bauer) de la bacteria aislada del LC, *Serratia marcescens*. Se muestra el cultivo de 24 horas en agar Muller Hinton.

Fuente: toma propia.




FIGURA 4. Colonias de *Serratia marcescens* obtenidas después de incubar 10^5 bacterias/ml con tres SMP (PHMB, polyquaternium, trimetropinsulfa) al 25 %, 50 %, 75 % y 100 % del tiempo mínimo de desinfección recomendado por la casa comercial.

Fuente: toma propia.

inhibición de la bacteria, se tuvo en cuenta una reducción promedio de crecimiento en $3,0 \log_{10}$ al tiempo recomendado de desinfección. De

acuerdo con la norma ISO 14729, dos de las SMP que contienen PHMB y Polyquaternium cumplieron con los criterios como solución desinfectante,

con un promedio de reducción menor a $3,0 \log_{10}$ de la bacteria aislada del LC (8).

DISCUSIÓN

Las instrucciones para el cuidado de los lentes de contacto se actualizan regularmente, incluyendo los productos de limpieza, mantenimientos actuales y nuevas pruebas con estos. Asimismo, se han evaluado los factores de contaminación indirecta del lente de contacto, a partir de lo cual se identifican como determinantes el mal lavado de manos al contacto con el LC, el estuche de LC contaminado, reemplazo inadecuado del LC y mal uso de soluciones multipropósitos. Las directrices dadas por la FDA contienen información limitada sobre la práctica de la higiene con el estuche de lentes, que debe ser reemplazado mínimo en 1 mes y máximo en 6 meses (1).

Estudios recientes demostraron que un protocolo que incorpore el frotamiento, y la limpieza de los LC y los estuches es más eficaz para la eliminación de biopelículas, independientemente del tipo de LC, de estuches y de agentes de enjuague. Además, estudios enfocados en el mejoramiento de la profilaxis demuestran el esfuerzo por parte de los profesionales de la salud en mejorarla mediante la educación y suministro de información. No obstante, a pesar de estos esfuerzos, la limpieza sigue siendo una práctica infrecuente, pues el incumplimiento de las recomendaciones de higiene en usuarios de lentes de contacto oscila entre el 50 % y el 79 % (9).

Los principales comportamientos reportados en los usuarios de LC incluyen no enjuagar los lentes con solución multipropósito después de su uso, no reemplazar la solución usada en una previa desinfección, no usar estuches de lentes y no cambiar regularmente el par de lentes de contacto. Este incumplimiento de las prácticas puede evaluarse por medio de cuestionarios o entrevistas, o evaluando el nivel de contaminación de los lentes y estuches, así como su manejo. Este incumplimiento de las prácticas puede evaluarse por

medio de cuestionarios o entrevistas a los usuarios, o determinando el nivel de contaminación de los lentes y estuches, así como su manejo. La falta de adherencia de esta información por parte del usuario de LC dificulta diferenciar si el problema radica en las malas prácticas, la falta de continuidad con el régimen de limpieza o si la SMP no es eficaz para eliminar los microorganismos (1).

Los resultados de las investigaciones anteriormente mencionados sugieren que existen varios factores que aumentan el riesgo de complicaciones microbiológicas en los usuarios de LC. Dentro de estos, cabe destacar la falta de instrucciones adecuadas por el profesional de la salud visual y confusión de los usuarios por recomendaciones de diversas fuentes, que los conduce a no seguir las instrucciones debido a una percepción de mínimo impacto del riesgo.

En este sentido, para reducir la probabilidad y nivel de contaminación de los LC, es necesario que el paciente aplique los métodos de limpieza, como el buen lavado de manos, limpieza y manejo de LC y estuches, que le permitan minimizar la exposición del ojo a los microorganismos. Para esto, se debe tener en cuenta ocupación del paciente, horas de uso diarias de LC y reemplazo del estuche y los LC (14). Recientes estudios han encontrado que en diversos grupos poblacionales como universitarios y trabajadores con jornadas laborales extendidas, hay una rápida disminución en el cumplimiento de higiene de los LC, que también se asocia a una mayor experiencia en el uso del lente. Por lo tanto, las instrucciones de limpieza y cuidado del LC se deben reforzar en cada control que tenga el paciente (9,10).

La identificación de *Serratia marcescens*, una enterobacteria en el LC y el estuche indica malos hábitos de higiene. Ya que estas bacterias hacen parte de la microbiota del tracto gastrointestinal, su presencia sugiere contaminación con materia fecal, lo cual se relaciona con lo reportado por el paciente, mala manipulación, sobreuso del LC y la falta de un régimen de limpieza con SMP. Los

estudios de eficacia antimicrobiana de las SMP han demostrado que las SMP que contienen peróxido de hidrógeno, PHMB o Polyquad son efectivas contra *Serratia marcescens*, *Pseudomona aeruginosa*, y *Staphylococcus aureus* (7,11,12), como se evidenció en el presente caso.

Muchas veces en el desarrollo del ejercicio profesional se olvida la necesidad de educar al paciente en todo lo que tiene que ver con el uso adecuado de los lentes para que no ocasionen ningún evento adverso en su salud. En el caso estudiado, en primer lugar, se dio solución al principal motivo de consulta que le aquejaba al paciente, pues se controló efectivamente la inflamación causada por sobre uso del LC. Posteriormente, se procedió a adaptar un nuevo LC, con la adecuada instrucción sobre la manipulación de este, el constante lavado de manos, el cómo y el porqué del buen uso de LC, el proceso de desinfección del estuche y uso de las SMP. La participación de los familiares o acompañantes, no solo en pacientes menores de edad o de la tercera edad, puede contribuir a tomar decisiones sobre el cuidado ya establecido en cuanto al uso y cuidado de los lentes de contacto (7,14).

Con el fin de mejorar la educación de los pacientes y actitudes hacia el cumplimiento de las recomendaciones del uso de LC, el profesional de la salud debe tener en cuenta la sobrecarga de información en la primera consulta de introducción a su adaptación de LC. Esta enseñanza de la adaptación es posible conseguirla con ejercicios prácticos en casa para facilitar la adquisición de hábitos como la desinfección de sus lentes de contacto, la enseñanza del procedimiento del lavado de manos y su importancia para no tener una contaminación indirecta (7).

Durante este proceso de enseñanza se logra evidenciar, en cada control, el cumplimiento estricto de las recomendaciones sobre adaptación. En caso de faltar a las indicaciones, el registro de los signos o síntomas se debe tomar como base para plantear una alternativa de prevención de riesgos, sin

provocación aparente, o correr el riesgo de aburrir u ofender al paciente. En este caso es posible realizar un autoanálisis, con el fin de demostrar los hallazgos clínicos y consecuencias de estos (7,14).

Es importante generar estrategias individuales de seguimiento y evaluación de aprendizaje con el paciente, de manera que se valore el uso adecuado de los LC, el estado del estuche y el uso de las SMP, con el fin de garantizar la adherencia de las buenas prácticas con el LC. Con esto se tiene la oportunidad de conocer, explicar, responder más a fondo las dudas inquietudes, objeciones, ya que estas son la base de un rechazo silencioso para el incumplimiento. Los pacientes aprecian el énfasis que el profesional pone con intención de trabajar juntos hacia el objetivo común de asegurar una adaptación exitosa (7,8).

CONCLUSIONES

La educación en la salud visual a pacientes es parte fundamental en optometría, por lo cual debe incluirse en un protocolo de adaptación de LC en todos los procesos de corrección visual y abarcar minuciosamente todas aquellas preguntas que se obvian al momento de un tipo de adaptación.

Todo profesional en la salud visual debe estandarizar la atención al paciente, es decir, valoración, diagnóstico, planificación de tratamiento, implementación y evaluación de los dispositivos médicos prescritos.

También se deben realizar planes de educación individualizados para cada uno de los pacientes y su familia, con seguimientos periódicos, que garanticen la implementación de los procesos estandarizados en la adaptación de su corrección óptica. Es necesario tener en cuenta los indicadores de malos hábitos de higiene para mejorar estas estrategias educativas y de prevención.

En cada prescripción de LC y sus respectivos controles, se debe generar una constancia escrita del proceso de educación para el paciente, donde

se resalte la importancia del cumplimiento, uso, manejo, mantenimiento y limpieza de los LC y su respectivo estuche.

REFERENCIAS

1. Tzu-Ying Y, Willcox M, Zhu H, Stapleton F. Contact lens hygiene compliance and lens case contamination: A review. *Contact Lens and Anterior Eye*. 2015;12(4):25-66. <https://doi.org/10.1016/j.clae.2015.04.007>
2. Jones L, Senchyna, M. Soft Contact Lens Solutions Review Part 1: Components of Modern Care Regimens. *Optometry in Practice*. 2007; 8, 45-56.
3. White P, Contact Lenses and Solutions Summary, volume 1,5-9. 2019. Disponible en: www.clspectrum.com/class
4. Chaidaroon W, Supalaset S. Corneal Ring Infiltrates Caused by *Serratia marcescens* in a Patient with Human Immunodeficiency Virus. *Case Rep Ophthalmol*. 2016; 21;7(2):359-363. <https://doi.org/10.1159/000448023>
5. El-Ganiny AM, Shaker GH, Aboelazm AA, El-Dash HA. Prevention of Bacterial Biofilm Formation on Soft Contact Lenses Using Natural Compounds. *J Ophthalmic Inflamm Infect*. 2017;7(1):11. <https://doi.org/10.1186/s12348-017-0129-0>
6. Gandhi PA, Sawant AD, Wilson LA, Ahearn DG. Adaptation and growth of *Serratia marcescens* in contact lens disinfectant solutions containing chlorhexidine gluconate. *Appl Environ Microbiol*. 1993;59(1):183-8. <https://doi.org/10.1128/AEM.59.1.183-188.1993>
7. Cano-Parra J, Bueno-Gimeno I, Láinez B, Córdoba J, Montés-Micó R. Antibacterial and antifungal effects of soft contact lens disinfection solutions. *Cont Lens Anterior Eye*. 1999;22(3):83-6. [https://doi.org/10.1016/s1367-0484\(99\)80043-5](https://doi.org/10.1016/s1367-0484(99)80043-5)
8. International Organization for Standardization. Ophthalmic optics contact lens care microbiological requirements and test methods for products and regimens for hygiene management of contact lenses. ISO 14729. American National Standards Institute (ANSI); 2001.
9. McMonnies CW. Improving patient education and attitudes toward compliance with instructions for contact lens use. *Cont Lens Anterior Eye*. 2011;34(5): 241-8. <https://doi.org/10.1016/j.clae.2011.06.007>
10. McMonnies CW. Hand hygiene prior to contact lens handling is problematical. *Cont Lens Anterior Eye*. 2012;35(2):65-70. <https://doi.org/10.1016/j.clae.2011.11.003>
11. Kilvington S, Huang L, Kao E, Powell CH. Development of a new contact lens multipurpose solution: Comparative analysis of microbiological, biological and clinical performance. *J Optom*. 2010;3(3):134-42. [https://doi.org/10.1016/S1888-4296\(10\)70019-4](https://doi.org/10.1016/S1888-4296(10)70019-4)
12. Lever AM, Borazjanit RN. Comparative antimicrobial efficacy of multi-purpose hydrogel lens care solutions. *Cont Lens Anterior Eye*. 2001;24(3),94-9. [https://doi.org/10.1016/S1367-0484\(01\)80023-0](https://doi.org/10.1016/S1367-0484(01)80023-0)
13. Sweeney D, Holden B, Evans K, Ng V, Cho P. Best practice contact lens care: a review of the Asia Pacific Contact Lens Care Summit. *Clin Exp Optom*. 2009;92(2):78-89. <https://doi.org/10.1111/j.1444-0938.2009.00353.x>
14. Morales, CA. Cumplimiento en lentes de contacto en Latinoamérica: un desafío educativo, no x cultural. *Cienc Tecnol Salud Vis Ocul*. 2015;13(2):113-25.

