

2020-03-04

Hallazgos clínicos en dos pacientes con retinopatía diabética mediante angiografía fluoresceínica, retinografía y campimetría

Diana Marcela León Huertas

Universidad Antonio Nariño, dleon66@uan.edu.co

Javier Snaider Rodríguez Moreno

Universidad Antonio Nariño, jrodriguez04@uan.edu.co

Vladimiro José Vélez Muskus

IMEVI Ltda.; Soluciones Integrales de Salud Visual; DISAN (Dirección de Sanidad) - Policía Nacional de Colombia, vladimiro.velez@correo.policia.gov.co

Olivia Margarita Narváez Rumié

Universidad Antonio Nariño; Fundación Universitaria del Área Andina, olnarvaez@areandina.edu.co

Martha Liliana Trujillo Güiza

Universidad Antonio Nariño, martha.trujillo@uan.edu.co

Follow this and additional works at: <https://ciencia.lasalle.edu.co/svo>

Citación recomendada

León Huertas DM, Rodríguez Moreno JS, Vélez Muskus VJ, Narváez Rumié OM y Trujillo Güiza ML. Hallazgos clínicos en dos pacientes con retinopatía diabética mediante angiografía fluoresceínica, retinografía y campimetría. *Cienc Tecnol Salud Vis Ocul.* 2020;(2): 47-54. doi: <https://doi.org/10.19052/sv.vol18.iss2.5>

This Artículo de Revisión is brought to you for free and open access by the Revistas científicas at Ciencia Unisalle. It has been accepted for inclusion in *Ciencia y Tecnología para la Salud Visual y Ocular* by an authorized editor of Ciencia Unisalle. For more information, please contact ciencia@lasalle.edu.co.

Hallazgos clínicos en dos pacientes con retinopatía diabética mediante angiografía fluoresceínica, retinografía y campimetría *

Clinical Findings in Two Patients with Diabetic Retinopathy using Fluorescein Angiography, Retinography and Campimetry

DIANA MARCELA LEÓN HUERTAS**
JAVIER SNAIDER RODRÍGUEZ MORENO***
VLADIMIRO JOSÉ VÉLEZ MUSKUS****
OLIVIA MARGARITA NARVÁEZ RUMIÉ*****
MARTHA LILIANA TRUJILLO GÜIZA*****

Recibido: 30 de octubre de 2020. Aprobado: 4 de diciembre de 2020. Versión Online First: 3 de marzo de 2021


RESUMEN

Este artículo tiene el objetivo de presentar los hallazgos clínicos en dos pacientes diabéticos, mediante angiografía fluoresceínica, retinografía y campimetría. Se adelantó un estudio observacional descriptivo de corte transversal tipo reporte de caso, donde se seleccionaron dos pacientes diabéticos tipo I y II con diagnóstico mayor de 10 años de evolución de DM. Como resultado, se presentan dos casos clínicos de pacientes masculinos, con diagnóstico de DM mayor a 10 años de evolución; paciente de 86 años con DM tipo II de 20 años de evolución con cambios característicos de RD y con panfotocoagulación en el OD, y paciente de 25 años con DM tipo I de 11 años de evolución, que muestra cambios incipientes de RD a pesar del tiempo de evolución de la enfermedad.

Palabras clave: retinopatía diabética, angiografía con fluoresceína, retinografía, perimetría.

* Artículo de revisión.


** Universidad Antonio Nariño. ✉ dleon66@uan.edu.co  <https://orcid.org/0000-0003-0791-9960>

*** Universidad Antonio Nariño. ✉ jrodriguez04@uan.edu.co  <https://orcid.org/0000-0003-2508-6835>

**** IMEVI Ltda. Soluciones Integrales de Salud Visual. DISAN (Dirección de Sanidad)- Policía Nacional de Colombia.

✉ vladimiro.velez@correo.policia.gov.co  <https://orcid.org/0000-0002-8602-9319>

***** Universidad Antonio Nariño, Fundación Universitaria del Área Andina. ✉ olnarvaez@areandina.edu.co

 <https://orcid.org/0000-0001-6203-4669>

***** Universidad Antonio Nariño. ✉ martha.trujillo@uan.edu.co  <https://orcid.org/0000-0001-8792-3681>

Cómo citar este artículo: León-Huertas DM, Rodríguez-Moreno JS, Vélez-Muskus VJ, Narváez-Rumié OM, Trujillo-Güiza ML. Hallazgos clínicos en dos pacientes con retinopatía diabética mediante angiografía fluoresceínica, retinografía y campimetría. Cienc Tecnol Salud Vis Ocul. 2020;18(2):47-54. <https://doi.org/10.19052/sv.vol18.iss2.5>



Keywords: diabetic retinopathy, fluorescein angiography, retinography, perimetry.

ABSTRACT

This article aims to present the clinical findings from two diabetic patients using fluorescein angiography, retinography and campimetry. A cross-sectional, descriptive, observational study was conducted as a case report. The subjects were a type I and a type II diabetic patients diagnosed more than 10 years ago with an evolving diabetes mellitus (DM). The Results section describes these two clinical cases of male subjects: a 86 years-old patient with a type II DM diagnosed more than 20 years ago and evolving with changes typical to a DR with a panretinal photocoagulation in the right eye; and a 25 years-old patient with type I DM evolving for more than 11 years, who show only incipient changes related to DR in spite of the long time with the disease.

INTRODUCCIÓN

La retinopatía diabética (RD) es una microangiopatía que afecta los vasos sanguíneos de la retina. Es la complicación más frecuente de la diabetes *mellitus* (DM) tipo I y II, y se considera una de las principales causas de ceguera y discapacidad visual en personas en edad productiva. El progreso de la DM a la RD ocurre con el tiempo; por tanto, esta es una enfermedad dependiente del tiempo, que es evidente en DM tipo I luego de 5 años y luego de 7 en DM tipo II, la incidencia aumenta al 50 % a los 10 años del inicio de la diabetes y del 90 % a los 25 años (1).

La RD se caracteriza por presentar oclusión microvascular, hemorragias y alteración de la permeabilidad microvascular por la disminución progresiva de pericitos; la oclusión microvascular conlleva a isquemia retiniana que da lugar a la neovascularización y a la formación de cortocircuitos (*shunts*) arteriovenosos. Asimismo, el aumento de la permeabilidad origina procesos de exudación y edema. La neovascularización puede producir hemorragias vítreas, glaucoma neovascular y desprendimiento traccional de retina y la exudación produce edema macular. Tanto la neovascularización como el edema son los principales factores de pérdida progresiva de visión e, incluso, puede ser causante de ceguera (1).

El diagnóstico y seguimiento de las alteraciones retinales producidas en la RD se realizan a través de exámenes complementarios como la angiografía fluoresceínica (AGF), la retinografía y, en una menor proporción, la campimetría. Estas pruebas permiten valorar los cambios vasculares, mediante el registro fotográfico con y sin medio de contraste, así como valoración de la sensibilidad retiniana (2). La AGF permite confirmar el diagnóstico y sigue siendo el *gold standard* que permite evaluar la circulación retiniana, el epitelio pigmentario de la retina (EPR) y la coroides. También permite detectar anomalías en la red capilar superficial, tales como la isquemia retiniana, infartos capilares, aneurismas, edema, formación de neovasos y oclusiones vasculares (2).

Ahora bien, la retinografía es una técnica no invasiva que permite el registro fotográfico a color del fondo de ojo, a través del cual se pueden observar las lesiones clásicas de la RD, como anomalías de los vasos retinianos, hemorragias retinianas, microaneurismas, exudados duros y algodonosos, anomalías microvasculares intrarretinianas (IRMA), neovasos y desprendimiento traccional de retina (3).

Por su parte, la campimetría es un examen que determina el campo visual (CV) en condiciones monoculares. En pacientes con RD, la neurodegeneración retiniana temprana comienza con daños en las células ganglionares y gliales, lo que

aumenta la apoptosis, y con daños en la capa plexiforme externa y nuclear externa, que provocan una disminución de fotorreceptores (4).

A continuación, se presentan dos casos clínicos de DM con varios años de evolución de la enfermedad.

CASO CLÍNICO 1

Paciente masculino de 86 años con DM tipo II, insulinodependiente de 20 años de evolución, con adherencia al tratamiento, sin comorbilidades. Presenta agudeza visual (AV) habitual en visión lejana (VL); ojo derecho (OD), 20/50, y ojo izquierdo (OI), 20/30, tomada con optotipo Snellen; presión intraocular (PIO) OD 12 mmHg y OI 14 mmHg.

ANGIOGRAFÍA FLUORESCÉINICA

Ojo derecho. El estudio angiográfico en ambos ojos evidencia adecuado paso del medio de contraste a lo largo de todas las fases del estudio. Hay cambios hiperfluorescentes por bloqueo, asociado con cicatriz atrófica y cambios hiperfluorescentes puntiformes, que se correlacionan con depósitos drusenoides dentro de los 6 mm centrales (figura 1A).

Ojo izquierdo. Presenta cambios hiperfluorescentes puntiformes por defecto de ventana, que se correlacionan con drusas duras descritas y alteraciones del EPR. No se evidencian signos de escape del medio de contraste, ni neovascularización coroidea para ambos ojos (figura 1B).

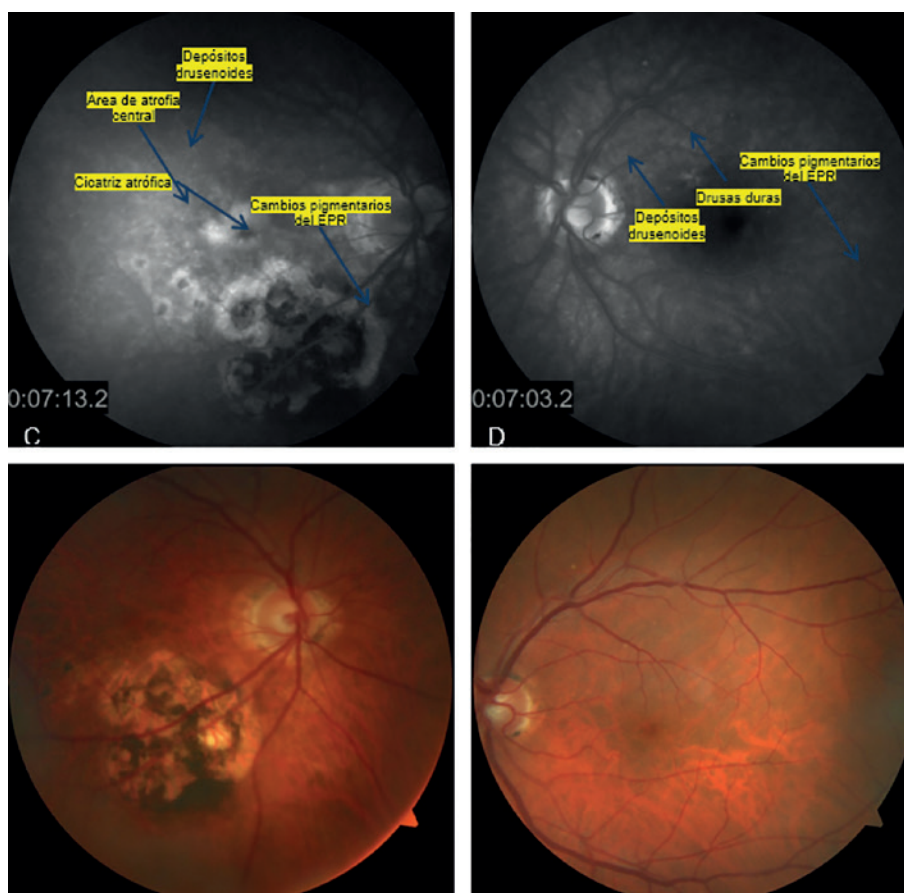


FIGURA 1. Angiografía fluoresceínica y retinografía del caso 1. A) Angiografía OD, cicatriz atrófica con depósitos drusenoides dentro de los 6 mm centrales. B) Angiografía OI, drusas duras con alteraciones del EPR. C) Retinografía OD, cambios pigmentarios generalizados del EPR con área de atrofia central. D) Retinografía OI, con cambios pigmentarios generalizados del EPR con depósitos escasos dentro de los 6 mm centrales.

Fuente: elaboración propia

RETINOGRAFÍA

En la tabla 1 se presentan las características observadas para ambos ojos en el paciente 1 y su fotografía correspondiente en las figuras 1C y 1D.

CAMPO VISUAL

Ojo derecho. Se observa disminución de sensibilidad generalizada en cañón de escopeta (hacia la periferia) por procedimiento de panfotocoagulación retiniana, con desviación media (MD) de $-14,44$ dB y desviación estándar modelo (DSM) de $10,44$ dB, con un valor normal de $24,85$ dB, que representa sensibilidad inferior a la de su grupo poblacional y un campo visual con presencia de escotomas (figura 2A).

Ojo izquierdo. MD de $-0,3$ dB y una DSM de $24,54$ dB, con un valor de normalidad de $24,85$ dB, que representa disminución de sensibilidad con respecto a su grupo poblacional, con un campo visual sin presencia de escotomas. La sensibilidad

retiniana del OI, respecto a la del OD, se encuentra sobre valores más altos (figura 2B).

CASO CLÍNICO 2

Paciente masculino de 25 años con diagnóstico de DM tipo I de 11 años de evolución, insulino-dependiente, con adherencia al tratamiento y sin comorbilidades. Presenta AV habitual 20/20 para ambos ojos (tomada con optotipo Snellen) y PIO en OD de 14 mmHg y OI de 15 mmHg.

ANGIOGRAFÍA FLUORESCENTE

El estudio angiográfico para ambos ojos evidencia adecuado paso del medio de contraste a lo largo de todas las fases del estudio. Se observan algunos cambios hiperfluorescentes focales por defecto de ventana, que se correlacionan con alteraciones focales leves del epitelio pigmentario retinal (EPR). Finalmente, no hay signos de escape del medio de contraste, ni neovascularización (figuras 3A y 3B).

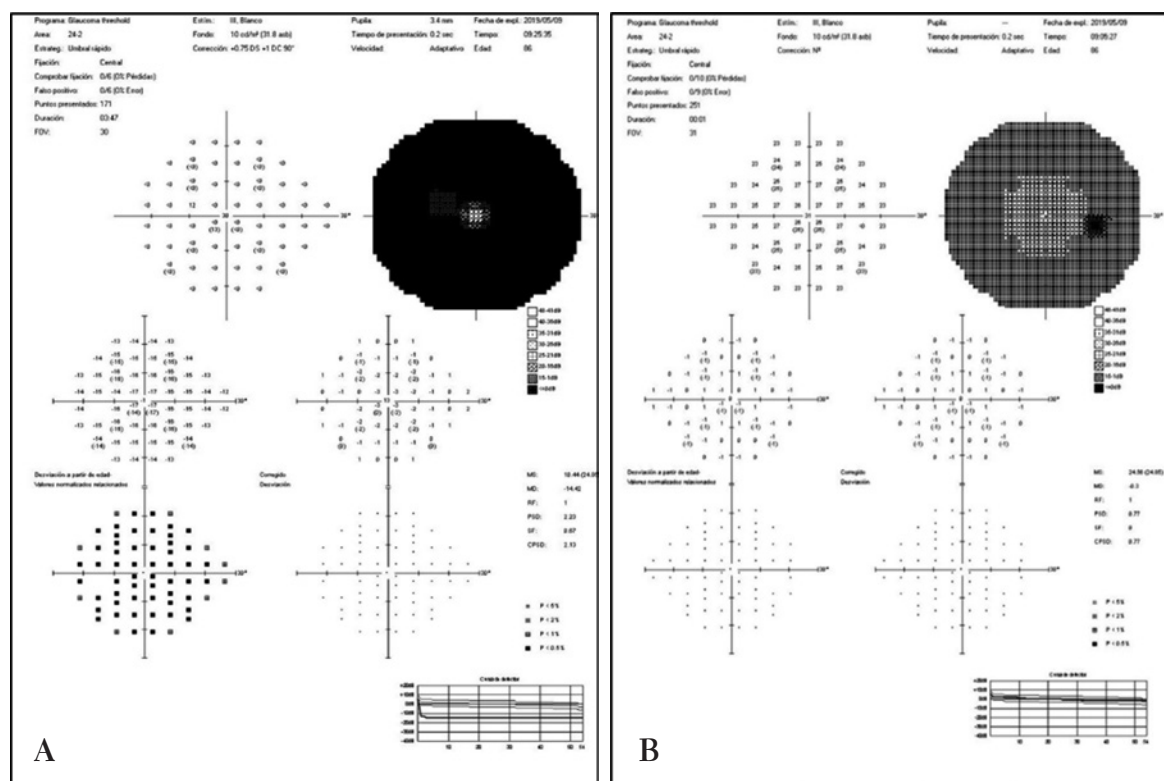


FIGURA 2. Campo visual del OD y OI del caso 1. A) CV del OD, disminución de sensibilidad generalizada en cañón de escopeta con MD de $-14,44$ dB. B) CV del OI, ligera disminución de sensibilidad con una MD de $-0,3$ dB.

Fuente: elaboración propia

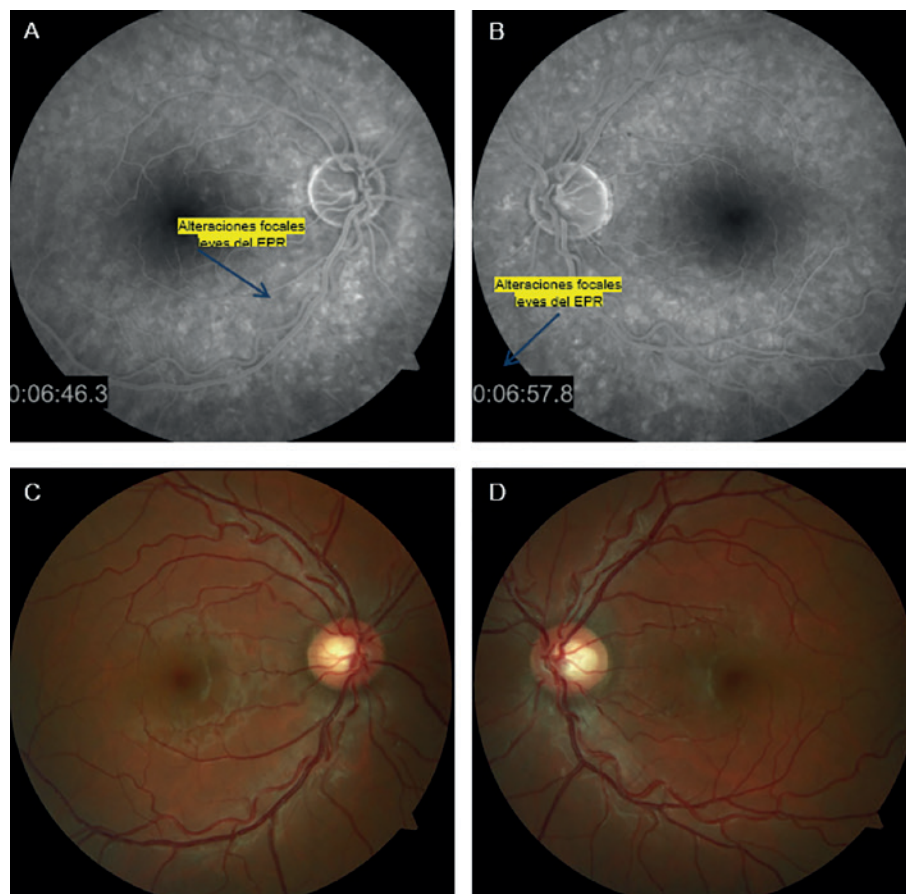


FIGURA 3. Angiografía fluoresceínica y retinografía del caso 2. A) Angiografía OD; 3B) angiografía OI; 3C) retinografía OD; 3D) retinografía OI. Alteraciones focales leves del EPR para ambos ojos (3A y 3B), no se evidencian hallazgos característicos de RD para ambos ojos (3C y 3D).

Fuente: elaboración propia

RETINOGRAFÍA

En la tabla 1 se presentan las características observadas para ambos ojos del paciente 2 y su fotografía correspondiente en la figura 3C y 3D.

CAMPO VISUAL

Ojo derecho. Sensibilidad retiniana normal, la MD corresponde a 0,48 dB y la DSM, a 32,26 dB. Tiene valores de normalidad de 31,78 dB y sensibilidad mayor del grupo poblacional (figura 4A).

Ojo izquierdo. La MD se encuentra en 0,12 dB y la DSM en 31,9 dB, con valores de normalidad de 31,78 dB. Los valores de sensibilidad evidencian

un campo visual normal y un patrón de forma esperado para la edad del paciente explorado (figura 4B).

DISCUSIÓN

Este estudio de dos casos permite describir los hallazgos clínicos en dos pacientes con más de 10 años de ser diagnosticados con DM. Fueron evaluados mediante AGF, retinografía y campimetría; los resultados muestran cambios significativos de RD en los tres exámenes del paciente 1 en el OD. Sin embargo, en el paciente 2 se evidencian cambios incipientes de RD en la AGF, mientras que en la retinografía y campimetría se encuentran sobre parámetros normales.

TABLA 1. Características observadas por retinografía para ambos ojos de los casos 1 y 2.

CASO	OJO DERECHO	OJO IZQUIERDO
1	<ul style="list-style-type: none"> Disco óptico con bordes definidos Excavación de 0,7 Rechazo nasal de los vasos ISNT (mayor grosor del anillo neuroretiniano sector I > S > N > T alterado) Disco de color rosado Relación vena arteria 3/2 Cambios atróficos peripapilares beta Cambios pigmentarios generalizados del EPR con área de atrofia central, que compromete el subcampo central y se correlaciona con cicatriz atrófica de aproximadamente 4 DD 	<ul style="list-style-type: none"> Disco óptico con bordes definidos Excavación de 0,65 Rechazo nasal de los vasos ISNT alterado Disco de color rosado Relación vena arteria 3/2 Cruces arteriovenosas Cambios pigmentarios generalizados del EPR y depósitos escasos dentro de los 6 mm centrales
2	<ul style="list-style-type: none"> Disco óptico de bordes definidos Excavación de 0,7 Rechazo nasal de los vasos Exposición de lámina cribosa ISNT conservado Disco de color rosado Relación vena arteria 3/2 Adecuada capa de fibras nerviosas Mácula con adecuado brillo foveolar 	<ul style="list-style-type: none"> Disco óptico de bordes definidos Excavación de 0,8 Rechazo nasal de los vasos Exposición de lámina cribosa ISNT alterado Disco de color rosado Relación vena arteria 3/2 Cambios atróficos peripapilares alfa Adecuada capa de fibras nerviosas Mácula con adecuado brillo foveolar

Nota: I: inferior; S: superior; N: nasal; T: temporal. DD: diámetro de disco; EPR: epitelio pigmentario de la retina.

Fuente: elaboración propia

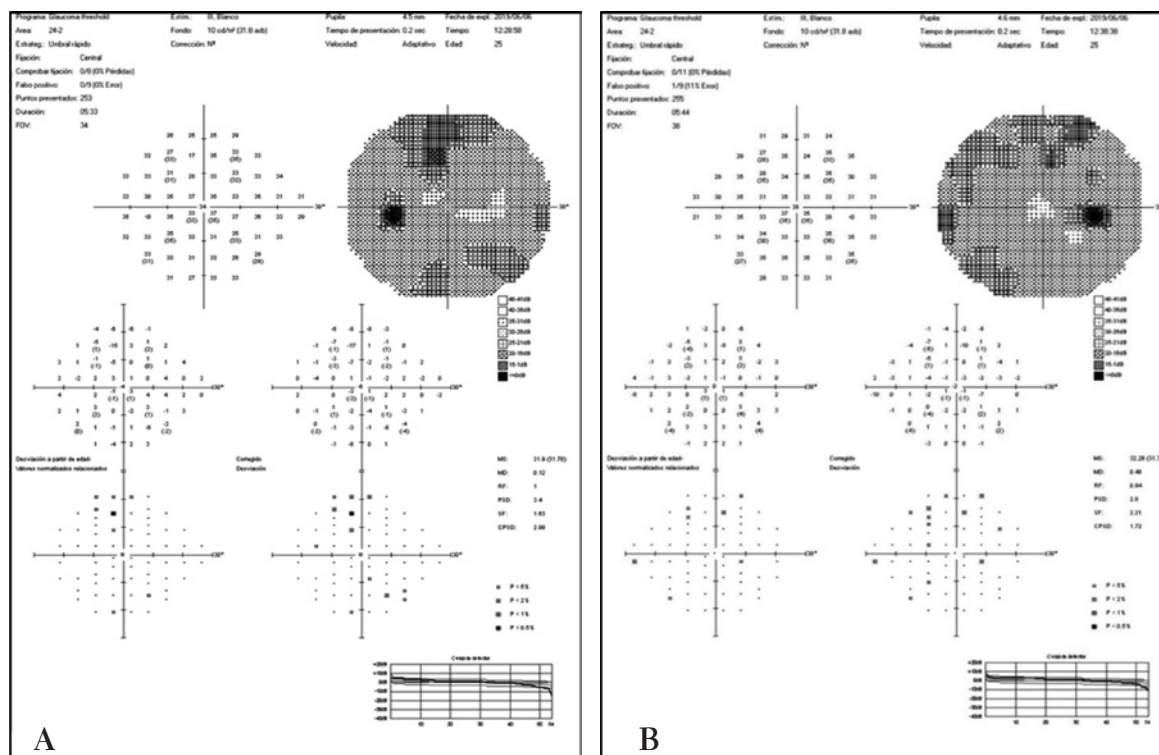


FIGURA 4. Campo visual del OD y OI del caso 2. 4A) campo visual del OD, sensibilidad retiniana normal con MD de 0,48 dB; 4B) campo visual del OI, sensibilidad retiniana normal con MD de 0,12 dB.

Fuente: elaboración propia

En el estudio angiográfico del paciente 1 se observó una cicatriz atrófica macular en OD, alteraciones focales del EPR sin signos de escape del medio de contraste ni neovascularización para ambos ojos. Se la misma manera, en el examen de retinografía, no se evidencian hallazgos característicos de la RD; solo se describe depósitos drusenoides escasos dentro de los 6 mm centrales, relacionados con degeneración macular que se asocia con la edad tipo seca intermedia. Estos resultados difieren con los encontrados por Adrián y colaboradores, en el que describen la frecuencia y severidad de RD en pacientes con DM tipo II, de 30 a 97 años, con menos y más de 10 años de duración de la enfermedad. En ese caso, mostraron mayor prevalencia de RD en sujetos entre 40 y 80 años de edad y con mayor tiempo de evolución de la diabetes (5).

Para el paciente 2, la angiografía señaló alteraciones focales leves del EPR para ambos ojos como primera manifestación de la RD sin signos de escape del medio de contraste, ni neovascularización para ambos ojos, lo cual no es consistente con los resultados de Wang y colaboradores, ya que fue el microangioma el primer signo de RD en pacientes que han tenido diabetes con más de 10 años de evolución (6).

Por otro lado, la retinografía del mismo participante no muestra hallazgos propios de la presencia de RD. Este resultado es contrario a un estudio reciente realizado por Jansson y colaboradores, en el que evaluaron población diabética entre 5 meses y 63 años de duración de DM tipo I, de los cuales el 20 % de los pacientes, equivalente a una duración de 10 años, presentaban algún grado de RD (7). Sin embargo, se informaron resultados similares al presente estudio en la investigación de Demirel y colaboradores, en el que participaron sujetos diabéticos tipo I, con una duración entre 2 a 16 años, de los cuales ninguno tenía RD. Una posible explicación puede deberse a diferencias en el control metabólico (8).

En el CV del paciente 1, tratado con panfotocoagulación en OD, se evidenció una disminución de sensibilidad severa con MD de -14,44 dB, lo que coincide, según el estudio de Yang y colaboradores, en pacientes tratados con panfotocoagulación: aunque muestra menor disminución de sensibilidad al presente reporte de caso, se logra apreciar disminución con una MD de -6,00 dB(9).

En el estudio de Pinilla y colaboradores con diabéticos tipo I de 7 a 12 años de evolución, los pacientes presentaron mayor disminución de sensibilidad con MD de -2,89 dB. Esto no se observa en los resultados obtenidos, pues se encuentra una MD de 0,48 dB para el paciente 2 con sensibilidad normal, sin afectación del CV (10).

CONCLUSIONES

Los hallazgos clínicos con evolución mayor a 10 años de la DM evidenciaron en el paciente 1 degeneración macular relacionada con la edad, como hallazgo no característico de la RD. Para el paciente 2, no se evidenciaron alteraciones retinianas relacionadas con la manifestación de RD, a pesar del tipo y tiempo de duración de la diabetes. Teniendo en cuenta la evolución de la DM, se esperaba observar mayores cambios a nivel retinal, a partir de la AGF denominada *gold standard* en la evaluación de la vasculatura retinal; sin embargo, los resultados se asocian con buen control metabólico. Los resultados del mantenimiento de la visión y el bajo deterioro de la vasculatura retiniana permiten sugerir que el control de la ceguera y la discapacidad visual son prevenibles.

REFERENCIAS

1. Calderón G, Juárez O, Hernández G, Punzo S, De La Cruz Z. Oxidative stress and diabetic retinopathy: development and treatment. *Eye*. 2017;31(8): 1122-30.
2. Cohen S, Gardner T. Diabetic retinopathy and diabetic macular edema. *Dev Ophthalmol*. 2016;55:137-46.
3. Goh J, Cheung C, Sim S, Tan P, Tan G, Wong T. Retinal imaging techniques for diabetic retino-

- pathy screening. *J Diabetes Sci Technol*. 2016;10(2): 282-94.
4. Gardner T, Dávila J. The neurovascular unit and the pathophysiologic basis of diabetic retinopathy. *Graefes Arch Clin Exp Ophthalmol*. 2017;255(1):1-6.
 5. Adrianzén R, Rioja M, Manrique A. Frecuencia y severidad de retinopatía diabética en pacientes con diabetes mellitus tipo 2 en el Instituto Regional de Oftalmología. *Rev Peru Med Exp Salud Pública*. 2019;36(2):260-64.
 6. Wang S, Zuo Y, Wang N, Tong B. Fundus fluorescence angiography in diagnosing diabetic retinopathy. *Pak J Med Sci*. 2017;33(6):1328-32.
 7. Jansson R, Hufthammer K, Krohn J. Diabetic retinopathy in type 1 diabetes patients in western Norway. *Acta Ophthalmol*. 2018;96(5):465-74.
 8. Demirel F, Tepe D, Kara Ö, Esen I. Microvascular complications in adolescents with type 1 diabetes mellitus. *J Clin Res Pediatr Endocrinol*. 2013;5(3): 145-49.
 9. Yang H, Kim J, Cha J, Yun Y, Park J, Woo J. Quantitative analysis of neural tissues around the optic disc after panretinal photocoagulation in patients with diabetic retinopathy. *PLoS One*. 2017;12(10):1-14.
 10. Pinilla I, Sánchez A, Ferreras A, Acha J, Pérez D, Ibañez J, et al. Retinal sensitivity in patients with type I diabetes without retinopathy or with minor retinal changes. *Exp Clin Endocrinol Diabetes*. 2016;124(10):613-17.