Universidad de La Salle
Ciencia Unisalle

Optometría y oftalmología | Catálogo General

8-9-2014

Lentes de contacto en ectasias: interpretación con Pentacam

Ernesto Ortega Pacific

Follow this and additional works at: https://ciencia.lasalle.edu.co/edunisalle_optometria-oftalmologia

Recommended Citation
Ortega Pacific, Ernesto, "Lentes de contacto en ectasias: interpretación con Pentacam" (2014). *Optometría y oftalmología*. 21.
https://ciencia.lasalle.edu.co/edunisalle_optometria-oftalmologia/21

This Libro is brought to you for free and open access by the Catálogo General at Ciencia Unisalle. It has been accepted for inclusion in Optometría y oftalmología by an authorized administrator of Ciencia Unisalle. For more information, please contact ciencia@lasalle.edu.co.

Documento N.° 98

Lentes de contacto en ectasias

Interpretación con pentacam

Ernesto Ortega Pacific
joortega@unisalle.edu.co

Facultad de Ciencias de la Salud
Programa de Optometría

Facultad de Ciencias de la Salud
Programa de Optometría
Bogotá, D. C.
2014

ISSN: 1900-6187
© 2014

Oficina de Publicaciones
Cra. 5 N.° 59A-44
Teléfono: 3 48 80 00 ext.: 1224-1227
Fax: 2 17 08 85
publicaciones@lasalle.edu.co

Dirección editorial
Guillermo Alberto González Triana

Coordinación editorial
Marcela Garzón Gualteros

Corrección de estilo
Rodrigo Díaz Losada

Diagramación
Martha Cadena, Jonathan Duque

Carátula
Andrea Julieth Castellanos Leal

Impresión
Xpress Estudio Gráfico y Digital

Febrero del 2014

Contenido

Presentación 9

Valoración topográfica de las ectasias con el pentacam 11

- El pentacam 11
- Mapas de presentación 12
- Mapas de elevación 15
- Mapa de espesor corneal 17
- Submapas de información complementaria 18
- El mapa de Belin-Ambrosio 22
- Índices de valoración del pentacam 25
- Bibliografía 29

Diseños especiales de lentes para ectasias 31

- Lentes Rose K2 para queratocono 33
- Lente Keraperm K 39
- Apex para queratocono de X-Cell 43
- Bibliografía 48

Corrección de diferentes ectasias con lentes de contacto 49

- Ectasia tipo queratocono 50
- Bibliografía 93

Índice de figuras

Figura 1. Mapa refractivo del pentacam 14

Figura 2. Mapa de curvatura sagital 15

Figura 3. Mapa de elevación frontal 16

Figura 4. Mapa de elevación posterior 17

Figura 5. Mapa de espesor corneal 18

Figura 6. Cuadro de datos de cara anterior 19

Figura 7. Cuadro de datos de curvatura posterior 20

Figura 8. Cuadro con valores de espesores 21

Figura 9. Belin-Ambrosio *enhanced ectasia* *23*

Figura 10. Combinación de mapas con índices en zona de 8 mm 24

Figura 11. Mapa del espesor corneal en diferentes zonas 27

Figura 12. Cuadro de fluoresceína de queratocono avanzado con lente esférico microlente 32

Figura 13. Fluorograma de queratocono avanzado con microlente multiasférico 33

Figura 14. Cuadro de fluoresceína ideal con lente Rose K2 36

Figura 15. Curvatura sagital frontal para cálculo de curva base 37

Figura 16. Cuadro de fluoresceína con lente de 6,40 mm 38

Figura 17. Cuadro de fluoresceína ideal para paciente con queratocono moderado 38

Figura 18. Queratocono oval 40

Figura 19. Queratocono oval con alta asfericidad 41

Figura 20. Topografía de paciente para cálculo de lente Apex 45

Figura 21. Fluorogramas de paciente con queratocono grado moderado-severo 47

Figura 22. Signo de Mundson 53

Figura 23. Signo de Mundson bilateral 53

Figura 24. Queratitis por contacto en paciente con queratocono 54

Figura 25. Hidrops corneal cicatrizado 55

Figura 26. Queratocono avanzado con descompensación corneal 55

Figura 27. Topografía Tomey de queratocono frustro en ojo derecho 58

Figura 28. Topografía Tomey de queratocono frustro en ojo izquierdo 59

Figura 29. Pentacam de ojo derecho de paciente con posible ectasia 59

Figura 30. Pentacam de ojo izquierdo de paciente con posible ectasia 60

Figura 31. Caso 2: queratocono subclínico 61

Figura 32. Topografía paciente en ojo derecho 62

Figura 33. Pentacam de paciente con queratocono frustro después de cuatro años con Lasek 63

Figura 34. Paciente con queratocono leve en ojo derecho 65

Figura 35. Paciente con queratocono leve en ojo izquierdo 66

Figura 36. Mapa de curvatura axial de paciente de ojo derecho 66

Figura 37. Mapa de curvatura axial de ojo izquierdo 67

Figura 38. Fluorograma de ambos ojos de paciente con queratocono leve 68

Figura 39. Paciente con queratocono leve en ojo derecho 69

Figura 40. Mapa de curvatura sagital y fluorograma de ojo derecho con queratocono leve 69

Figura 41. Pentacam de ojo izquierdo de caso moderado 72

Figura 42. Leucoma paracentral en paciente con queratocono moderado en ojo izquierdo 72

Figura 43. Fluorograma queratocono moderado en ojo izquierdo 73

Figura 44. Paciente con queratocono moderado en ambos ojos 74

Figura 45. Microlente para queratocono moderado en el ojo derecho 75

Figura 46. Queratocono severo en ojo derecho y moderado en ojo izquierdo 76

Figura 47. Queratocono severo con dos diferentes diseños de lentes 78

Figura 48. Mapa de curvatura sagital, espesores y elevación frontal 79

Figura 49. Curvatura sagital frontal 80

Figura 50. Fluorograma de lente Rose K2 en ojo izquierdo 80

Figura 51. Queratocono avanzado en ojo derecho 82

Figura 52. Perfil corneal en lámpara de hendidura de ojo derecho 83

Figura 53. Queratocono moderado a severo en ojo izquierdo 83

Figura 54. Mapa de curvatura y fluorograma con lente Apex en ojo izquierdo 85

Figura 55. Mapa de curvatura y fluorograma de queratocono severo en ojo derecho con lentes Apex para queratocono 86

Figura 56. Queratocono severo en ojo derecho con lentes Rose K2 87

Figura 57. Fluorograma de queratocono severo con lente Keraperm K 87

Figura 58. Topografía de paciente con queratoglobo en ojo derecho 89

Figura 59. Fluorograma de queratoglobo 89

Figura 60. Pentacam de DMP leve en ojo derecho 91

Figura 61. Fluorograma de DMP leve en ojo derecho 92

Presentación

Las ectasias son córneas irregulares primarias. La adaptación de lentes de contacto para pacientes con este tipo de dolencia pertenece a las adaptaciones especiales. Especiales no precisamente por el diseño de los lentes, muchos pacientes con ectasias pueden corregirse con los mismos diseños que se utilizan para la gran mayoría de los demás pacientes. Lo especial radica en la manera en que debe evaluarse al paciente. Las adaptaciones son comúnmente más complejas por tener córneas irregulares y debe disponerse de un buen número de lentes de prueba con diferentes diseños. Por lo mismo, el tiempo que ha de dedicarse a cada paciente es mayor que el de las adaptaciones convencionales. Se requiere conocer el perfil corneal, de manera cualitativa y cuantitativa, y por lo mismo es necesario apoyarse en topografía corneal convencional o Plácido, o de elevación o tomografía corneal. Este trabajo está compuesto de tres capítulos, los cuales se describen a continuación.

En el primero se hace una valoración primaria del pentacam que permita a un profesional sin mucho conocimiento del tema, conocer los datos principales para valoración de las ectasias y relacionarlas con signos y síntomas. Resalta la importancia del aparato para detectar ectasias subclínicas.

En el segundo se presentan algunos diseños especiales de los lentes RGP más comúnmente utilizados en nuestro país. Los tornos asistidos por computador (de control numérico) permiten la fabricación de diseños con múltiples asfericidades de valor estándar y algunas veces personalizados, para lograr una perfecta relación lente, cornea y párpado. En los últimos años han ingresado a nuestro medio algunas marcas mundialmente conocidas, algunas con relativo éxito, pero la especialización que en este ámbito ha desarrollado la industria colombiana es importante. En el país se producen lentes RGP de excelente calidad, con diseños esféricos, asféricos y algunos más complejos que se exportan. Como este es un trabajo clínico, se han quedado varios diseños por fuera, no porque sean inferiores, sino porque el autor no ha tenido oportunidad de trabajar con ellos.

En el tercero y último capítulo se hace una relación de los diferentes tipos de ectasias y, a manera de ejemplo, algunos diseños de lentes que han sido utilizados para resolver algunos de estos casos. Estos ejemplos se acompañan de los fluorogramas correspondientes del lente final adaptado.

Este es un trabajo con muchos matices clínicos, como es el estilo del autor. Ojalá permita una mayor aproximación a este tipo de pacientes especiales.

Valoración topográfica de las ectasias con el pentacam

El diagnóstico de las ectasias corneales en estados avanzados puede ser sencillo para cualquier profesional de la salud visual, pero es muy importante su detección en estados iniciales. Los topógrafos de elevación permiten valorar la superficie anterior y posterior de la córnea y por lo mismo son una valiosa herramienta para el diagnóstico. En la actualidad en Colombia se encuentran bien posicionados tres equipos que realizan topografía de elevación: el orbscan de Busch & Lomb, el pentacam de Oculus y el galilei de Ziemer Ophthalmologic. Los tres tienen en común que ofrecen bastante información, sin llegar a ser invasivos, como sí sucede con los aparatos para evaluar espesor corneal. Presentan la información por medio de mapas de código de colores, resúmenes cuantitativos y diferentes índices para detección del queratocono. Esta presentación está basada en el análisis con el pentacam.

El pentacam

Utiliza una cámara rotatoria de Scheimpflug que realiza en menos de dos segundos hasta cincuenta imágenes fotográficas, desde la superficie anterior de la córnea hasta la superficie posterior del cristalino. Si hubiere algún movimiento durante la medición, el aparato lo detecta y una segunda cámara corrige el proceso (Morcillo Laiz, Muñoz Negrete y Duran Poveda, 2006). Con más de 25.000 datos de elevación reales se realiza un modelo tridimensional de la parte anterior del ojo y con la ayuda de sofisticados modelos matemáticos se ofrece información de: curvatura corneal de la superficie anterior y posterior de la córnea, mapa de paquimetría en los 360° de esta, profundidad de cámara anterior, centro y diámetro pupilar, densitometría del cristalino y otras valoraciones de la parte anterior del ojo.

Cuando se tienen córneas sospechosas de presentar ectasia corneal, el pentacam permite resolver dudas con gran seguridad. En ocasiones se observan imágenes retinoscópicas deformadas, en tijera o aplauso, que

no son completamente definidas y hacen sospechar la presencia de una ectasia. Cuando se realiza la videoqueratoscopía convencional de cara anterior, muchas veces permanecen las mismas dudas sobre el diagnóstico porque la distorsión está localizada en la cara posterior de la córnea y el topógrafo convencional no la valora.

Una córnea normal, de acuerdo con Szczotka, tiene una elevación posterior entre 21 y 28 μm. Este autor remite al estudio de Wei et ál., realizado en el 2006 sobre 140 ojos no enfermos, en donde la máxima elevación encontrada fue de 46 μm. Una superficie elevada posterior se relaciona con una córnea adelgazada en el espesor corneal, pero no necesariamente con una elevada curvatura anterior (Szczotka y Flynn, 2007). Este análisis es clave para la detección del queratocono subclínico, no porque esto tenga gran implicación en cuanto a la adaptación del paciente con lentes de contacto, muchos de estos pacientes suelen ser corregidos exitosamente con lentes de contacto blandas, pero son pacientes a los que debería advertirse de los problemas que podría traerle un cirugía refractiva con láser.

La superficie posterior es la que primero manifiesta cambios en las córneas ectasiadas, por lo mismo, debe ser la primera en observarse (Agraval, Agarval y Jacobs, 2009).

Mapas de presentación

Una vez realizada la toma, el programa del instrumento permite mostrar varias presentaciones. Los profesionales deberían tener claro cuáles son los diferentes mapas que ofrecería el pentacam, para solicitar el de su conveniencia, pero lo común es que solo soliciten la medición y que el operario envíe los que él considere apropiados. Por costumbre se selecciona el mapa refractivo y algunas veces este es el único que entregan al paciente. Es un mapa múltiple, acompañado de cuatro presentaciones que se pueden programar de manera diferente en el programa de cada equipo. La mayoría de aparatos están configurados para ofrecer presentación de mapa de curvatura axial o sagital, de elevación de cara anterior, paquimétrico y de elevación de cara posterior.

Mapa de curvatura sagital frontal

Representa los datos de videoqueratoscopía convencional de cara anterior y en contactología es el utilizado para evaluar la curvatura y el perfil corneal. Desde 1989 Rabinowitz y McDonnell reportaron como sospechosos de presencia de queratocono valores por encima de 47 Dpt en cara anterior. Estos índices están incluidos en los topógrafos. Una curvatura elevada no es necesariamente un queratocono. Esto debe relacionarse con otros hallazgos clínicos, pero ayuda mucho tener una orientación desde la imagen topográfica. Cuando los valores de curvatura en cara anterior se encuentran por encima de 50 Dpt, el diagnóstico topográfico se confirma.

Desde inicios de la videoqueratoscopía, Rabinowitz presentó varios índices para detección del queratocono, entre estos el índice I-S que puede ser utilizado para cualquier topógrafo. Se puede confirmar queratocono cuando se encuentra diferencia entre zona a 3 mm hacia arriba y el centro con 1,4 Dpt, y de igual manera, con la misma diferencia hacia la porción inferior y el centro (Toro Utrera y Gegundez Fernández, 2011). Este análisis se puede aplicar al evaluar el mapa de curvatura sagital (ver figura 2).

En la parte izquierda del mapa refractivo que aparece en la figura 1 pueden observarse los datos del paciente, con número de identificación, fecha de nacimiento, fecha y hora del examen, ojo evaluado y notas que se hayan incluido antes del examen.

Se encuentran datos de córnea anterior, valores *K1* que corresponden al valor de la K plana, el *K2* del valor a 90°, la *Km* que representa el valor promedio y todos con sus correspondientes valores en dioptrías de curvatura y en milímetros. El valor *QS* es un indicador de calidad de la toma de datos y debería aparecer comúnmente como OK. Cuando los datos están por debajo del 95 % aparecen de color amarillo o rojo, o se observa explícitamente la palabra *DATOS* que significa que la medición no logró gran precisión y debería repetirse. Algunas veces, cuando la distorsión corneal es muy elevada, es muy difícil encontrar un valor adecuado *QS*.

Figura 1. Mapa refractivo del pentacam

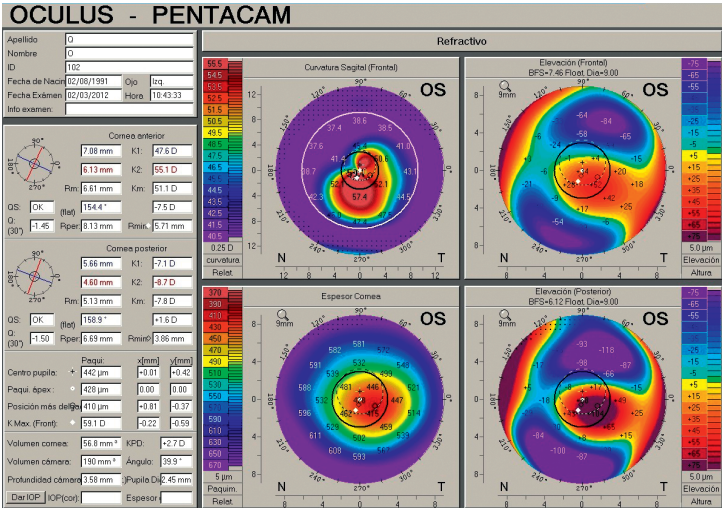

Nota: muestra las cuatro representaciones básicas que comúnmente se entregan al paciente, con los valores estadísticos que ayudan a determinar la presencia de ectasias.

El valor *Q* describe el factor de forma corneal, representa la excentricidad. Cuando las córneas son esféricas los valores se acercan a 0,00, y valores hasta de −0,26 se consideran normales, lo que significa que no presentan gran asfericidad. Que el valor sea negativo indica que se trata de una córnea prolata. Si es muy alto, la córnea presenta mucha asfericidad lo que caracteriza al queratocono, y valores por encima de 0,5 presentan una alta sospecha de que hay una ectasia corneal de cara anterior. Cuando el valor Q es positivo, es muy probable que corresponda a paciente con cirugía refractiva (Agarval, Agraval y Jacobs, 2009).

Figura 2. Mapa de curvatura sagital

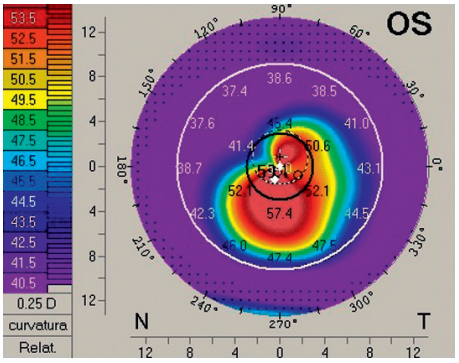

Nota: este mapa fue recortado de la presentación del mapa refractivo. Se observan valores centrales de 57,4 Dpt y datos hacia la periferia de 37,4 Dpt, lo que resulta en más de 20 Dpt de asfericidad. Estos son valores propios de una ectasia moderada. Si aplicamos el índice I-S, este también es positivo para ectasias porque 3 mm hacia arriba y hacia abajo del centro se encuentran valores mayores de 1,4 Dpt.

Mapas de elevación

Los mapas de elevación pretenden conocer con relación a una superficie de referencia esférica llamada BFS, el valor de curvatura esférica calculado por el programa, qué puntos de la córnea están por encima en micras y son señalados con colores cálidos y cuáles se encuentran por debajo, señalados con colores fríos.

Los mapas se muestran con la representación corneal de 360°, la cual señala la parte nasal N y la parte temporal T de la córnea, con las diferentes tonalidades de colores que indican los diferentes grados de elevación. En la parte inferior e izquierda, las dos escalas que sirven para ubicar los puntos en la córnea, y al lado derecho, la escala de colores que inicia en colores cálidos y se va desplazando hacia colores fríos. Se presentan dos mapas de elevación: de cara anterior y de cara posterior.

Mapa de elevación anterior

En la parte inferior del mapa (figura 3) se encuentra la escala cuyo centro marca el 0. Para evaluar casos sospechosos de ectasias debe analizarse el

grado de elevación de la superficie anterior. Se analizan las áreas entre 3 y 4 mm horizontal y vertical. Si se encuentran valores de elevación por debajo de 12 μm, se descarta la presencia de ectasia. Si estos se encuentran entre 12 y 15 μm hay sospecha de ectasia, y si están por encima de 15 μm el valor es patológico.

Estos valores son de elevación, por lo que representan datos numéricos con colores cálidos, no fríos. Por lo mismo, no se trata de cualquier valor numérico encontrado, solo los de elevación, los cuales se encuentran señalados con colores calientes.

Figura 3. Mapa de elevación frontal

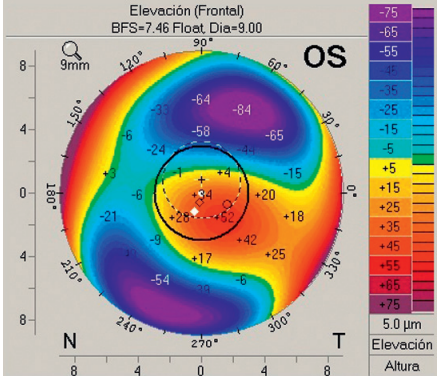

Nota: se aprecia en el área entre 3 y 4 mm valores de elevación hasta de +52 μm, lo que es evidencia de un queratocono. En el área superior valores hasta −84 está sobre el color azul, lo que indica una depresión que no se tiene en cuenta.

Mapa de elevación posterior

La elevación posterior es muy importante para descartar una ectasia subclínica (figura 4). Como se señaló al comienzo del capítulo, para algunos profesionales es el mayor indicio de una ectasia. Algunas veces esta solo se evidencia por incrementos de la elevación posterior. Como se presenta en el mapa de elevación anterior, también se tiene una escala graduada inferior. Cuando se observa dentro del área de 3 a 4 mm a cada lado, una elevación inferior a 18 μm implica normalidad, sospecha entre 18 y 20 μm y por encima de 20 se diagnostica ectasia de cara posterior de córnea.

Figura 4. Mapa de elevación posterior

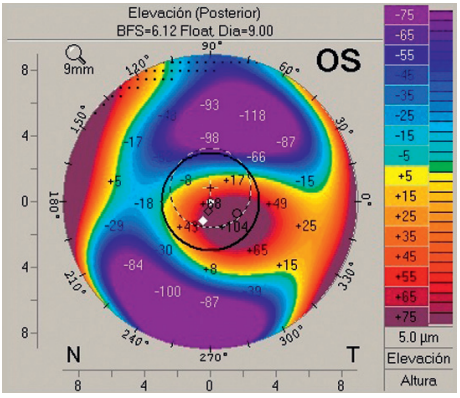

Nota: en el área de los 4 mm hay valores de elevación hasta de +104 μm, lo que confirma diagnóstico de ectasia. De igual manera, puede observarse inferiormente valores hasta de −118 sobre fondo azul, lo que indica depresión.

Mapa de espesor corneal

El espesor corneal es un elemento crítico al momento de diagnosticar una ectasia (ver figura 5). Debe estar entre 520 y 580 μm. Cuando se encuentran valores por debajo de 500 μm hay gran sospecha de una ectasia. Es también importante la comparación entre un ojo y el otro, pues grandes diferencias de espesores entre los dos incrementan la sospecha. Pueden encontrase córneas con espesores corneales inferiores a 500 μm sin ectasia, pero no es lo común. Por lo mismo, estos espesores serían sospechosos. Cuando el espesor está por debajo de 470 μm, el diagnóstico de ectasia se confirma. De igual manera, si en un área total de 7 mm se encuentra diferencia de más de 100 μm, o entre el centro y periferia diferencias menores de 30 μm, también podría sospecharse de ectasia (Tirado Martínez y Hernández, 2011).

Los valores de espesor en la periferia deben tenerse presentes. Lo normal es encontrar valores cercanos a las 650 μm, pero se ven disminuidos en la degeneración marginal pelúcida (DMP).

Figura 5. Mapa de espesor corneal

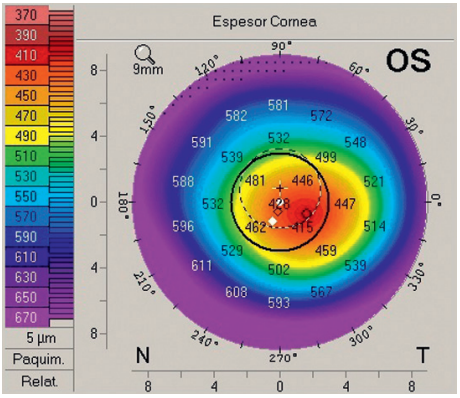

Nota: el mapa presenta espesores centrales de 415 μm, lo que confirma el diagnóstico de queratocono.

Cabe resaltar la poca diferencia entre el paquímetro ultrasónico y los valores de espesores corneales ofrecidos por el pentacam. En Argentina se realizó un trabajo para comparar la efectividad entre estos dos equipos y no se encontraron diferencias clínicamente importantes en la valoración de los espesores corneales (Alezzandrini, Frick, Dellia Savia y López, 2009).

El pentacam tiene la ventaja de ofrecer simultáneamente valoración de las curvaturas corneales, espesor corneal y elevación anterior y posterior de córnea. Esto es muy importante cuando se examina un paciente con sospecha de ectasia.

Submapas de información complementaria

En el mismo mapa refractivo se encuentran otros datos numéricos que colaboran para el diagnóstico de las ectasias y se localizan a la izquierda. Para una mejor visualización se realizó un recorte y se presentan en pequeños submapas: el de córnea anterior, el de córnea posterior y el de valores paquimétricos.

Datos de córnea anterior

Muestra datos de curvatura y simula los datos del queratómetro en dioptrías y en radio de curvatura. En este primer cuadro está el dato *QS* que nos orienta sobre la calidad de la medición realizada. Cuando aparece la palabra *OK* significa que la calidad de la medición tiene suficiente datos por encima del 95 %. Cuando se tienen curvaturas muy distorsionadas es difícil encontrar datos por encima del 70 % y es común que aparezca la palabra *DATOS* en lugar de *OK*. Otro valor muy importante es el valor *Q*, que para el caso es de –1,09 (figura 6).

Figura 6. Cuadro de datos de cara anterior

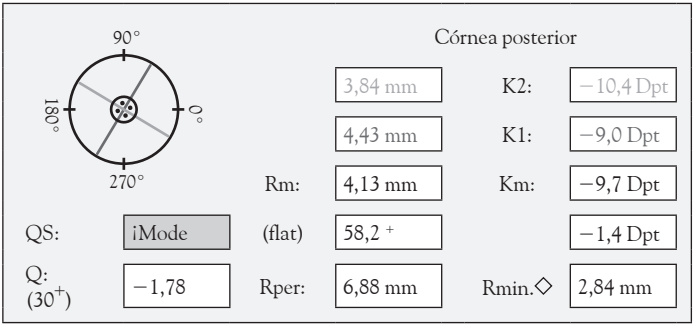

Nota: presenta datos de *QS* y se señala el valor con la palabra Mode, destacada en fondo gris, que sugiere una alerta, no porque sea un mal examen, sino por la gran distorsión que el paciente presenta. Para este caso, se encuentran valores de curvaturas por encima de 78 Dpt en la zona apical.

Datos de córnea posterior

Se tienen datos de curvatura posterior expresadas en milímetros, valores del radio mínimo, el radio periférico y el valor más plano (figura 7).

Figura 7. Cuadro de datos de curvatura posterior

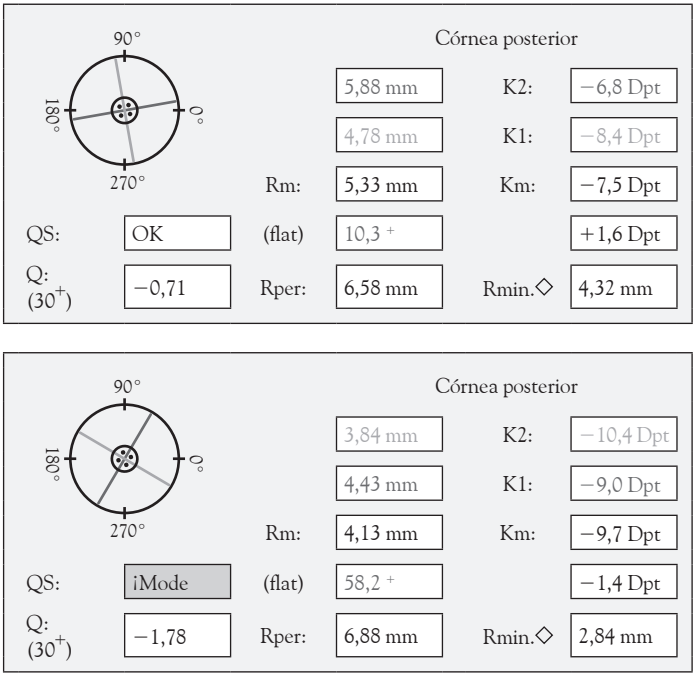

Nota: presenta para el caso los valores de curvatura y eje de la parte posterior de la córnea, el valor QS que está marcado también con Mode sobre fondo gris por la alta distorsión que presenta el paciente. Se observa un alto valor de excentricidad Q de –1,78 con un radio mínimo de 2,84 mm.

El cuadro con valores de espesores (figura 8) es muy importante, muestra datos paquimétricos del centro de la pupila, del ápex de la córnea, la posición más delgada y valores máximos de curvatura en cara anterior sobre el eje de la *X* y el de la *Y*. Después muestra el volumen de córnea, el volumen y la profundidad de la cámara y, finalmente, el dato de presión intraocular corregida, cuando el programa se alimenta con este dato en los ajustes que se hacen con relación al espesor corneal.

Figura 8. Cuadro con valores de espesores

		Paqui:	x[mm]	y[mm]
Centro pupila:	+	451 μm	−0,17	−0,28
Paqui. ápex:		438 μm	0,00	0,00
Posición más delgada:		424 μm	+0,67	−0,44
K Max (Font):		57,1 Dpt	−0,15	+0,59

Volumen córnea:		55,7 mm^3	KPD:	+1,8 Dpt
Volumen cámara:		187 mm^3	Ángulo:	36,7 $^+$
Profundidad de cámara a:		3,45 mm	Pupila Dia	3,72 mm
Dar IOP	IOP(COR):		Espesor o:	

		Paqui:	x[mm]	y[mm]
Centro pupila:	+	422 μm	+0,45	+0,69
Paqui. ápex:		380 μm	0,00	0,00
Posición más delgada:		361 μm	−0,13	−0,69
K Max (Font):		78,1 D	−0,76	−0,69

Volumen córnea:		59,9 mm^3	KPD:	+3,7 Dpt
Volumen cámara:		181 mm^3	Ángulo:	42,8 $^+$
Profundidad de cámara a:		3,67 mm	Pupila Dia	1,88 mm
Dar IOP	IOP(COR):		Espesor o:	

Nota: para el caso ofrece datos de espesores del centro con 422 μm, la paquimetría de la zona apical con 380 y la zona más delgada con 361. También se evidencia el dato de curva máxima con 78,1 Dpt.

El mapa de Belin-Ambrosio

En el queratocono existe un adelgazamiento progresivo con protrusión corneal que causa el incremento de la curvatura corneal, astigmatismo irregular y miopía progresiva. Con base en esto fue diseñado el mapa que ofrece recursos para un análisis global, valiosa herramienta para los cirujanos que desean realizar cirugía refractiva con láser en córneas en donde existe sospecha de la presencia de ectasias subclínicas o quieren evitar el riesgo de ectasias posquirúrgicas. La mayor ventaja de este mapa es la combinación de los mapas de elevación anterior y posterior, la valoración de la paquimetría corneal en todos los sectores de la córnea y los índices para detección de ectasia (Belin-Ambrosio, 2008).

En la zona izquierda puede observarse (ver figura 9) la comparación de los datos de elevación. Se relacionan al mismo tiempo los datos de elevación anterior y posterior. En la parte inferior de cada mapa se observa la escala "semaforizada", en donde se señala con verde lo normal, con amarillo lo anormal y con rojo lo patológico.

En el caso de elevación en cara anterior, valores por debajo de 5 son normales (verde), entre 5 y 7 anormales (amarillo) y por encima de 7 patológicos (rojo). En la elevación posterior, valores por debajo de 12 son considerados normales (verde), entre 12 y 16 anómalos (amarillo) y mayores de 16 patológicos (rojo).

El mapa que se encuentra en la parte inferior se tipifica la presencia de una ectasia tipo queratocono, porque hay mayor elevación en la zona central.

Figura 9. Belin-Ambrosio *enhanced ectasia*

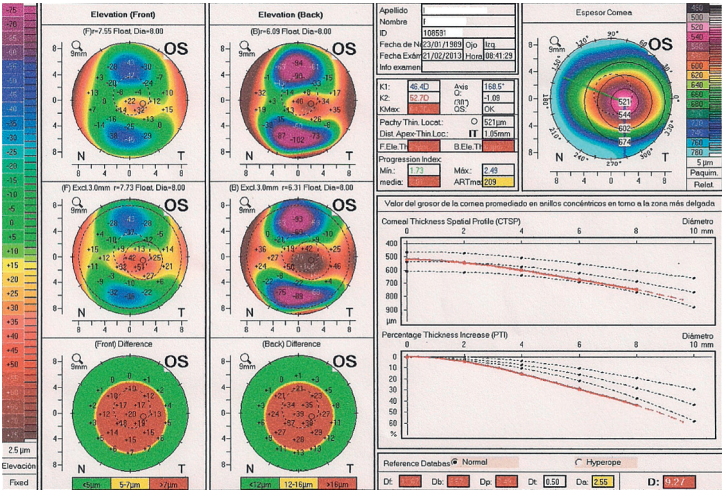

Nota: presenta combinación de datos de elevación anterior y posterior. Pueden observarse valores de elevación de cara anterior y posterior. En el comparativo de la parte inferior se aprecia que la zona central está de color rojo en la parte anterior y en la posterior, lo que tipifica una ectasia. Se observa la gráfica derecha de los espesores. En este caso, la línea de córnea (punteada de rojo) está muy próxima al límite inferior. En la parte superior derecha se encuentra el mapa de espesor corneal con la escala, los índices de queratocono al lado izquierdo y en la parte inferior la escala de espesor y porcentaje de incremento de espesor corneal.

En el mismo mapa (figura 9) se observa en la parte inferior derecha el archivo comparativo de los espesores y su porcentaje de incremento. La línea roja representa el espesor de la córnea del paciente, la línea punteada superior, los valores mínimos de espesores en toda el área corneal, y la inferior los valores máximos. La línea roja debería pasar por entre las dos líneas punteadas. En el lugar en donde se sale se tienen valores de espesores anómalos.

Asimismo, se observan los datos de los índices y se destaca el de progresión del queratocono que debería ser menor de 1,1. Cuando se encuentran valores mayores hay evidencia de la presencia de la entidad. Este índice refleja la progresión del adelgazamiento corneal (Sinjab, 2012).

Otra presentación muy común de mapa múltiple es la que muestra en la misma gráfica cuadro de datos, gráfica de espesor corneal, índice

para queratocono en la zona de 8 mm, datos de asfericidad y tres mapas: curvatura sagital, espesor corneal y elevación posterior.

El diagrama de *corneal thickness* que vemos en la parte superior de la figura 10 describe los cambios en el adelgazamiento corneal con respecto a su localización a 0, 2, 4, 6, 8 y 10 mm. El eje vertical representa el espesor corneal. Un valor de completa normalidad se daría por la línea roja pisando la línea punteada central.

Figura 10. Combinación de mapas con índices en zona de 8 mm

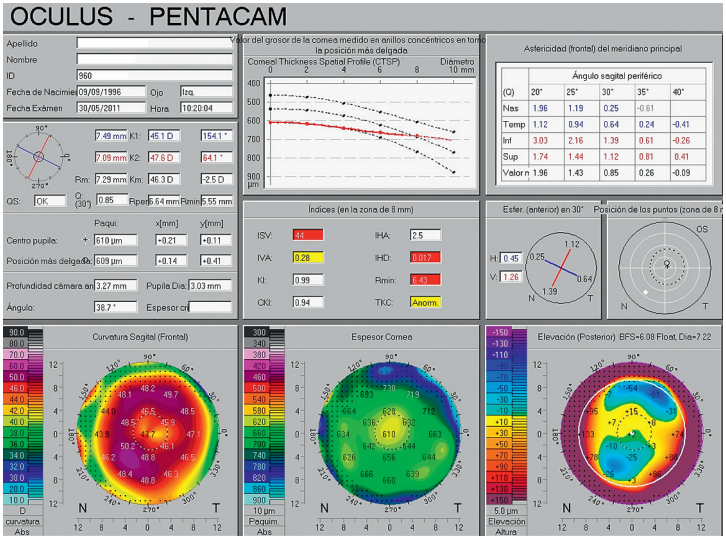

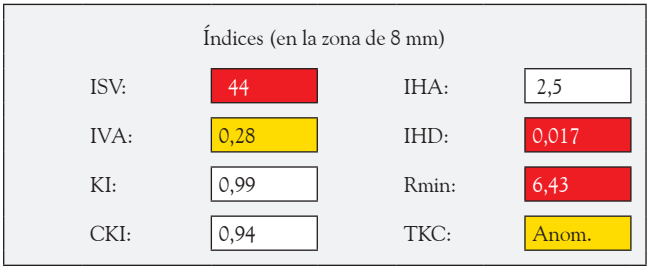

Índices (en la zona de 8 mm)

ISV:	44	IHA:	2,5
IVA:	0,28	IHD:	0,017
KI:	0,99	Rmin:	6,43
CKI:	0,94	TKC:	Anom.

Nota: se extrae el mapa de índices para evaluar de mejor manera y se observa el ISV, el IHD y el Rmin de color rojo. Otros índices en amarillo con sospecha y de color blanco normales. También se encuentra la valoración del espesor corneal total.